

# AUTOINMUNIDAD

Publicación oficial de la Sociedad Andaluza de Enfermedades Autoinmunes

## REVISIONES

**Púrpura de Schoenlein-Henoch**

**Células mesenquimales estromales:  
una nueva esperanza terapéutica en autoinmunidad**

## Presentación

Duodécimo número de la revista "Cuadernos de Autoinmunidad"

## Literatura Comentada

Lupus Eritematoso Sistémico. Artritis Reumatoide. Síndrome Antifosfolípido. Vasculitis. Esclerodermia. Síndrome de Sjögren. Nefrología. Inflamación ocular. Embarazo en enfermedades autoinmunes. Genética. Dermatología. Miopatías inflamatorias. Inmunología. Hipertensión pulmonar. Enfermedades autoinmunes en la infancia. Sarcoidosis. Enfermedad de Beçcet.

## Casos clínicos

**Cuadernos de Autoinmunidad**

Año 6, Volumen 1  
Febrero 2013

Publicación de la Asociación Andaluza de Enfermedades Autoinmunes (AADEA), con periodicidad cuatrimestral y carácter multidisciplinario.



Coordinador:  
Norberto Ortego Centeno

Colaboradores:  
Ana Ávila Bernabeu  
M<sup>a</sup> Ángeles Aguirre Zamorano  
M<sup>a</sup> del Mar Ayala Gutiérrez  
Ana Celia Barnosi Marín  
Ricardo Blanco  
José Luis Callejas Rubio  
Marisol Camacho Lovillo  
M<sup>a</sup> Teresa Camps García  
M<sup>a</sup> Jesús Castillo Palma  
Enrique De Ramón Garrido  
Mario Delgado  
Lina Marcela Díaz Gallo  
Francisco J. García Hernández  
Rosa García Portales  
Miguel Ángel González Gay  
Rocio González León  
Elena González Rey  
Estibaliz Iglesias Jiménez  
Encarnación Jiménez Rodríguez  
M<sup>a</sup> José Lirola Cruz  
M<sup>a</sup> Ángeles López-Egea Bueno  
Elena López Isac  
Cristina López Obregón  
Manuela Moreno Higuera  
Fco. Javier Muñoz Vico  
Nuria Navarrete Navarrete  
Norberto Ortego Centeno  
Paloma Rivera de Zea  
Raquel Ríos Fernández  
Javier Rueda Gotor  
Ricardo Ruiz Villaverde  
José Mario Sabio Sánchez  
Daniel Sánchez Cano  
Julio Sánchez Román  
José Antonio Vargas Hitos

Diseño de portada y maquetación:  
Miguel Ángel Molina  
Telf: 625752842  
E-mail: mamolinagarcia@gmail.com

Impresión:  
Ediciones Adhara  
Pol. Industrial Virgen de Las Nieves  
Ctra. Río Dílar, nave 7. 18110  
Las Gabias (Granada)  
Web: www.adhara.es  
E-mail: ediciones@adhara.com  
Depósito legal: M-2346-2009  
ISSN: 1889-3031

# CUADERNOS DE AUTOINMUNIDAD

## DUODÉCIMO NÚMERO

Queridos amigos ponemos en vuestras manos y/o en vuestros ordenadores o tabletas, un nuevo número de Cuadernos de Autoinmunidad. Los artículos de fondo, en línea con los de números anteriores, son de un extraordinario interés y calidad. El primero, dedicado a actualizar la púrpura de Schoenlein-Henoch, cuyo primer autor es el Dr. Javier Rueda, del excelente grupo del Dr. González Gay, del Servicio de Reumatología del Hospital Marqués de Valdecilla de Santander y el segundo de los Drs. Elena González-Rey y Mario Delgado del Instituto de Parasitología y Biomedicina López Neyra, de Granada, que nos coloca al borde de la ciencia ficción con un esperanzadora mirada a las células mesenquimales como posible "solución" a muchas patologías de origen autoinmune. Contamos, además, con las clásicas revisiones de la literatura, que nos permiten una rápida mirada a algunos de los artículos de más relevancia publicados en los últimos meses en nuestro campo de interés. Para cerrar el número, se han incluido los casos clínicos enviados al VI Curso de Actualización en Enfermedades Autoinmunes que se celebró en Málaga el pasado mes de Noviembre.

Cuando desde altas instancias, de todos los colores y todas las administraciones, se arremete contra la medicina pública y la dignidad de los profesionales de la sanidad, en especial los médicos, son aún más de agradecer los esfuerzos desinteresados de todos nuestros colaboradores.

Esperemos que podamos sacar a la luz muchos más números de Cuadernos y que este sea de vuestro agrado.

Un abrazo

Norberto Ortego Centeno



Javier Rueda Gotor  
 Ricardo Blanco  
 Cristina López Obregón  
 Miguel Ángel González Gay

Servicio de Reumatología.  
 Hospital Marqués de Valdecilla.  
 Santander

# Púrpura de Schoenlein-Henoch

## INTRODUCCIÓN

La Púrpura de Schoenlein-Henoch (PSH) es la vasculitis más frecuente en la edad pediátrica aunque no es exclusiva de esta edad. De etiología desconocida, el sustrato patológico es una vasculitis leucocitoclástica asociada frecuentemente a depósitos vasculares de IgA. El cuadro clínico se caracteriza por la tríada de púrpura, afectación articular y dolor abdominal, con relativa frecuencia asociada a afectación renal, que marca el pronóstico. Actualmente no disponemos de unos criterios diagnósticos universalmente aceptados ni de un tratamiento médico estandarizado, aunque en la mayoría de los casos se trata de un proceso benigno y autolimitado.

## EPIDEMIOLOGIA

La PSH es una enfermedad típicamente infantil, constituyendo la vasculitis pediátrica más frecuente. El 75% de los pacientes tiene menos de 10 años y la edad media se sitúa en torno a los 4 años <sup>1</sup>. Su incidencia en niños es de 10-20 casos por 100.000 niños/año <sup>1,2</sup>, mientras que en adultos desciende a 1.4 casos por 10.000 adultos/año <sup>3</sup>. Los varones parecen tener un mayor riesgo de padecer la enfermedad <sup>1,5:1</sup>. Se ha descrito un ritmo estacional, con una mayor incidencia en otoño, invierno y primavera <sup>4</sup>.

## ETIOPATOGENIA

La etiología es desconocida, aunque se ha asociado a diversos factores ambientales y genéticos. Se han descrito procesos infecciosos precediendo al desarrollo de la enfermedad en el 25-50% de los pacientes <sup>5</sup>, principalmente infecciones respiratorias altas por streptococcus beta-hemolítico grupo A. Este hallazgo, junto al ritmo estacional de la PSH, orienta hacia un posible desencadenante infeccioso. También se han encontrado como posibles factores precipitantes diferentes fármacos (antibióticos, AINEs, paracetamol), aunque habitualmente prescritos para el tratamiento de infecciones respiratorias <sup>5</sup>, lo que hace pensar en un posible factor confundente.

Diversos marcadores genéticos pueden predisponer tanto para el desarrollo de la enfermedad (genotipos del HLA-DRB1, alelo HLA B35, mutaciones en el gen MEFV) como para el desarrollo de nefropatía (polimorfismo genético VEGF-634G/C ó HLA B35) <sup>6</sup>.

La patogenia no está bien establecida (figura 1). La IgA, en especial la IgA1, se ha encontrado elevada en el suero, en los tejidos afectados y en inmunocomplejos circulantes (ICC) <sup>6</sup>. La presencia de IgA1 defectuosamente glicosilada sobre todo en los ICC se considera de gran relevancia patogénica. Podrían existir otros mecanismos de daño tisular, como la presencia de IgG dirigidas contra las células mesangiales, que activarían también la vía clásica del complemento.

Figura 1

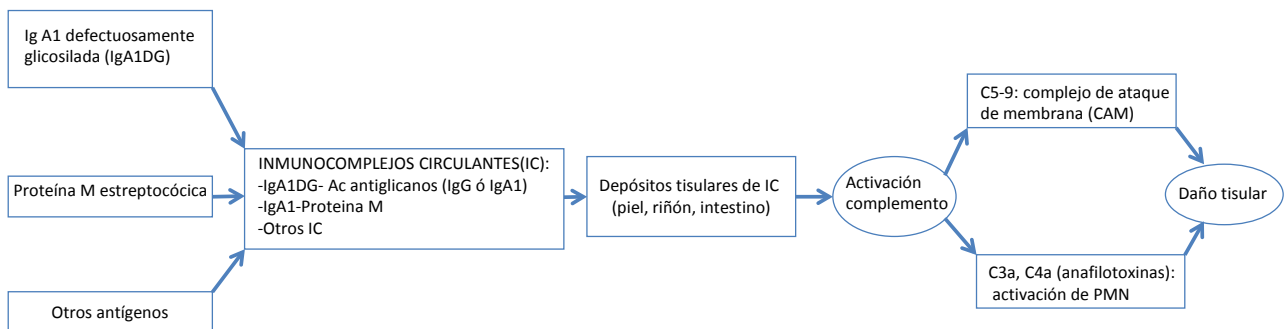


Figura 1. Hipótesis patogénica de la PSH

## CLÍNICA

La PSH se manifiesta típicamente como una tríada de púrpura, afectación articular y dolor abdominal, frecuentemente acompañada de nefropatía. Esta clínica se puede ir presentando en orden variable durante varias semanas.

### Lesiones cutáneas

Las manifestaciones cutáneas se presentan en la práctica totalidad de los pacientes, siendo el síntoma inicial en el 75% de los casos <sup>7</sup>. La púrpura palpable es la lesión cutánea predominante. Sin embargo, el cuadro cutáneo puede comenzar en forma de lesiones maculares o papulares eritematosas para evolucionar posteriormente a púrpura palpable, y las lesiones purpúricas pueden coexistir con otras lesiones vesiculares, maculopapulares, urticariales, o confluir formando placas (figura 2). En niños menores de 3 años puede observarse edema subcutáneo facial y distal de extremidades, y en adultos, excepcionalmente, las lesiones cutáneas pueden necrosarse. Es característica la distribución simétrica en las zonas de mayor presión, predominantemente en extremidades inferiores y la zona sacra si el paciente está encamado. La duración de las lesiones cutáneas suele ser inferior a 2 semanas aunque puede tener un curso intermitente <sup>5</sup>.

### Afectación articular

Las artralgias y/o artritis, con afectación predominante de grandes articulaciones de extremidades inferiores, se presentan hasta en un 85% de los pacientes durante el curso de la enfermedad, siendo la afectación inicial en un 15% de los casos <sup>8</sup>. Son más frecuentes las artralgias que la artritis, la cual suele ser oligoarticular, transitoria y no erosiva ni deformante <sup>5</sup>.

### Manifestaciones abdominales

La afectación gastrointestinal se presenta en el 60-75% de los pacientes, y es la manifestación inicial en un 15% de los casos <sup>7</sup>. El dolor abdominal cólico o anginoso (dolor que empeora tras la ingesta), es la manifestación más característica. Frecuentemente se acompaña de náuseas, vómitos, diarrea y en un 30% de los casos, de sangrado intestinal (hematemesis, melenas o rectorragia) <sup>7</sup>. Otras manifestaciones digestivas graves menos frecuentes son la ascitis hemorrágica, la necrosis, la perforación y la invaginación intestinal. El estudio de sangre oculta en heces puede detectar afectación gastrointestinal subclínica. En general es más frecuente la afectación del intestino delgado, especialmente de la segunda porción duodenal. En la endoscopia digestiva en la mucosa se observan típicamente lesiones petequiales, hemorrágicas o erosivas.

Figura 2

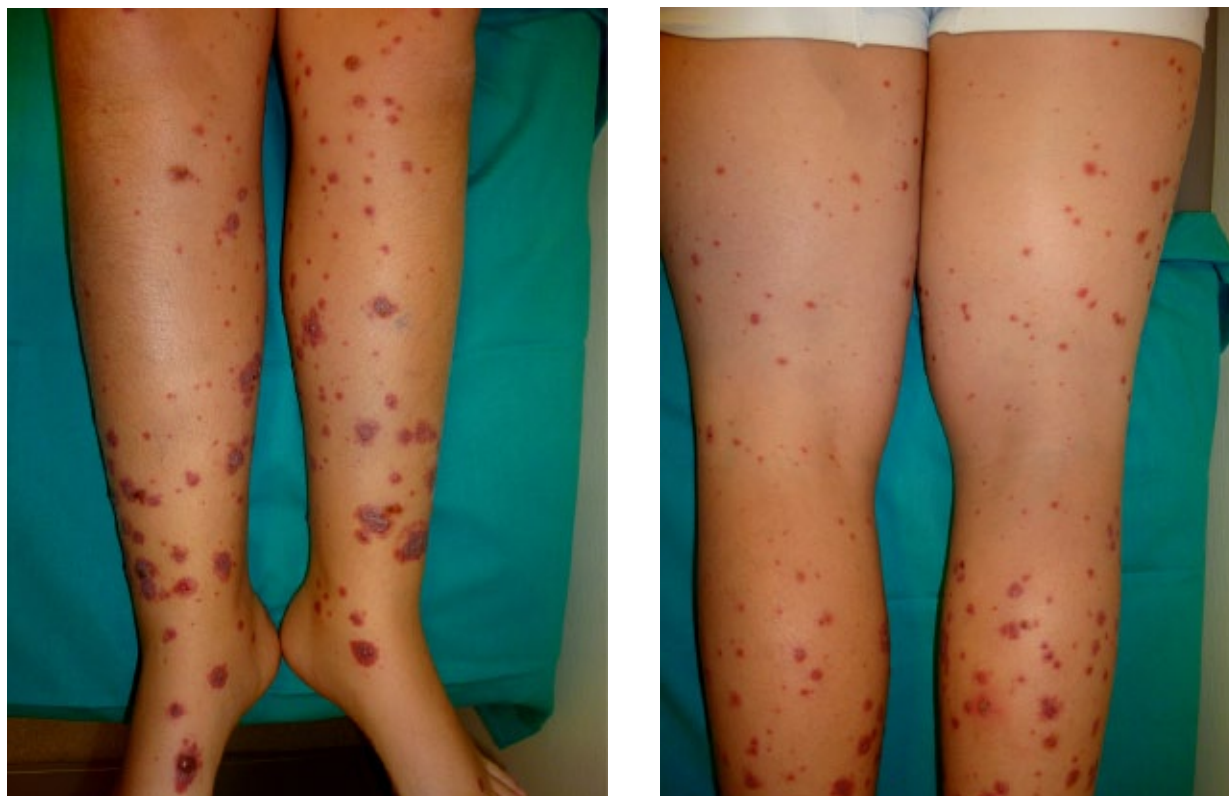


Figura 2. Lesiones típicas de púrpura palpable en extremidades inferiores coexistiendo con otras vesiculosas/ampollosas.

La ecografía puede ser de utilidad, pudiendo mostrar un engrosamiento de la pared intestinal, reducción del peristaltismo y líquido libre en peritoneo. Puede ser también útil para el seguimiento de los enfermos y en la detección de complicaciones como la invaginación o la perforación intestinal.

### Nefropatía

La nefritis es el principal factor pronóstico de la PSH. Su frecuencia oscila entre el 20 y el 80%. Diversos estudios detectan un mayor riesgo de nefropatía en adultos, llegando a afectar al 85% de los adultos frente a solo el 25% de los niños <sup>5</sup>. Otros factores de riesgo de nefropatía son la afectación intestinal y la duración prolongada de las lesiones cutáneas.

La afectación renal tiene lugar durante el primer mes en la gran mayoría de los casos. El espectro clínico de los pacientes con nefropatía es variado, manifestándose en torno al 80% de los casos por hematuria (en especial microhematuria) acompañada frecuentemente de proteinuria generalmente en rango no nefrótico <sup>4, 5, 9</sup>. Un 15-20% de los pacientes tienen síndrome nefrótico, deterioro de la función renal y/o HTA. La nefropatía en adultos no solo es más frecuente sino también más grave, observándose en este grupo poblacional la gran mayoría de los casos de insuficiencia renal.

Puesto que la mayoría de los pacientes la nefropatía se desarrolla en los primeros 6 meses de la enfermedad, es recomendable realizar controles del sedimento periódicamente al menos durante este periodo <sup>9</sup>.

### Manifestaciones pulmonares

Se ha descrito una afectación subclínica pulmonar en la mayoría de los niños con PSH caracterizada por una reducción en la difusión de CO y alteraciones radiológicas intersticiales leves <sup>10</sup>. Son muy poco frecuentes aunque graves los casos de hemorragia pulmonar.

### Afectación genitourinaria

La orquitis por inflamación de los vasos testiculares puede afectar hasta a un tercio de los niños con PSH <sup>11</sup>. Se presenta como dolor y/o inflamación testicular, mayoritariamente afectando a un solo teste. Para el diagnóstico diferencial con la torsión testicular son de gran ayuda el Eco-doppler testicular y la gammagrafía Tc99, que muestran un flujo sanguíneo normal o aumentado en la orquitis de la PSH y reducido en la torsión testicular.

### Otras manifestaciones

Las manifestaciones neurológicas son infrecuentes, con una afectación predominante del sistema nervioso central (nivel de conciencia, convulsiones, déficit focal, etc) objetivándose lesiones isquémicas, hemorragia intracerebral o edema cerebral <sup>12</sup>.

Menos frecuentemente se observa infarto de miocardio, miocarditis, pancreatitis o colecistitis alitiásica.

## LABORATORIO

La etiología es desconocida, aunque se ha asociado a diversos factores ambientales y genéticos. Se han descrito procesos infecciosos precediendo al desarrollo de la enfermedad en el 25-50% de los pacientes <sup>5</sup>, principalmente infecciones respiratorias altas por streptococcus beta-hemolítico grupo A. Este hallazgo, junto al ritmo estacional de la PSH, orienta hacia un posible desencadenante infeccioso. También se han encontrado como posibles factores precipitantes diferentes fármacos (antibióticos, AINEs, paracetamol), aunque habitualmente prescritos para el tratamiento de infecciones respiratorias <sup>5</sup>, lo que hace pensar en un posible factor confundente.

Diversos marcadores genéticos pueden predisponer tanto para el desarrollo de la enfermedad (genotipos del HLA-DRB1, alelo HLA B35, mutaciones en el gen MEFV) como para el desarrollo de nefropatía (polimorfismo genético VEGF-634G/C ó HLA B35) <sup>6</sup>.

La patogenia no está bien establecida (figura 1). La IgA, en especial la IgA1, se ha encontrado elevada en el suero, en los tejidos afectados y en inmunocomple-

Figura 3

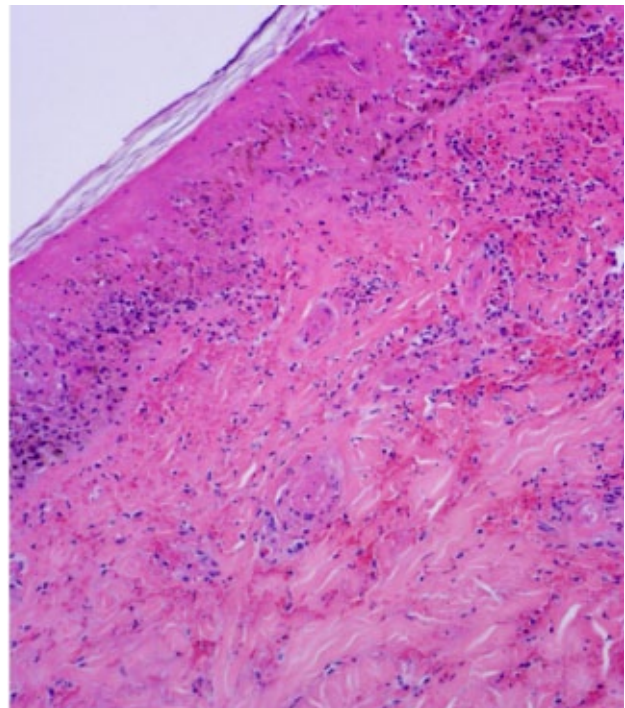


Figura 3. Vasculitis leucocitoclástica, caracterizada por la presencia de un infiltrado inflamatorio intra y perivascular de predominio neutrofilico, edema endotelial intra y perivascular, necrosis de la pared vascular, depósito de fibrina (necrosis fibrinoide) y en ocasiones, extravasación de hematíes. El termino "leucocitoclasia" hace referencia al "polvillo nuclear" correspondiente a la fragmentación del núcleo característica que frecuentemente se observa en los neutrófilos.

jos circulantes (ICC) <sup>6</sup>. La presencia de IgA1 defectuosamente glicosilada sobre todo en los ICC se considera de gran relevancia patogénica. Podrían existir otros mecanismos de daño tisular, como la presencia de IgG dirigidas contra las células mesangiales, que activarían también la vía clásica del complemento.

## HISTOLOGIA

La biopsia cutánea en los pacientes pediátricos suele reservarse para las lesiones atípicas mientras que en adultos la confirmación histológica es más frecuente. La biopsia renal suele realizarse en casos de nefritis grave, aportando información tanto diagnóstica como pronóstica.

La biopsia cutánea muestra una vasculitis leucocito-clástica (figura 3), consistente en la inflamación de los vasos de pequeño calibre (arteriolas, capilares y vénulas de < 70 micras de diámetro) ubicados típicamente en el plexo superficial de la dermis. Esta histología no es específica de las PSH.

Tradicionalmente se ha considerado de gran importancia el depósito de IgA en la inmunofluorescencia (IF) cutánea, sin embargo este hallazgo es poco sensible e inespecífico, pudiéndose observar en hepatopatías, crioglobulinemia, vasculitis cutánea asociada a LES, etc. Estos hallazgos descritos en la biopsia cu-

tánea pueden ser observados también en otras localizaciones afectadas.

La biopsia renal muestra varias formas histológicas de acuerdo con la clasificación de la International Stu-

**Tabla 2: Criterios de Clasificación del ACR (1990) de la Púrpura de Schoenlein-Henoch (PSH) (Formato tradicional)**

<b>Púrpura palpable</b>	Lesiones purpúricas sobrelevadas sin trombocitopenia
<b>Edad ≤ 20 años</b>	Inicio de los primeros síntomas a los 20 años o menos
<b>Angina abdominal</b>	Dolor abdominal difuso que empeora con las comidas
<b>Biopsia cutánea</b>	Granulocitos en la pared vascular de la arteriola y/o vénula.

La presencia de < 2 criterios clasifica a un enfermo de PSH con una sensibilidad del 87.1% y una especificidad del 87.7%.

Mills JA, Michel BA, Bloch DA, Calabrese LH, Hunder GG, Arend WP, et al. The American College of Rheumatology 1990 criteria for the classification of Henoch-Schönleinpurpura. *Arthritis Rheum* 1990; 33:1114-1121.

**Tabla 1: Clasificación histológica del International Study of Kidney Diseases in Children (ISKDC)**

<b>Grado I</b>	Cambios mínimos
<b>Grado II</b>	Glomerulonefritis proliferativa mesangial
<b>Grado III</b>	Glomerulonefritis proliferativa extracapilar con semilunas en <50% de glomérulos: -IIIa: Proliferación endocapilar segmentaria focal -IIIb: Proliferación endocapilar difusa
<b>Grado IV</b>	Glomerulonefritis proliferativa extracapilar con semilunas en 50-75% de glomérulos -IVa: Proliferación endocapilar segmentaria focal -IVb: Proliferación endocapilar difus
<b>Grado V</b>	Glomerulonefritis proliferativa extracapilar con semilunas en >75% de glomérulos
<b>Grado VI</b>	Glomerulonefritis membranoproliferativa

**Tabla 3: Criterios de diferenciación entre la vasculitis de hipersensibilidad y la Púrpura de Schoenlein-Henoch (Formato tradicional) <sup>(33)</sup>**

<b>Púrpura palpable</b>	Lesiones purpúricas sobrelevadas sin trombocitopenia
<b>Angina abdominal</b>	Dolor abdominal difuso que empeora con las comidas
<b>Sangrado gastrointestinal</b>	Incluyendo melenas o sangre oculta en heces
<b>Hematuria (&gt; 5 h/c).</b>	Hematuria macroscópica o microhematuria
<b>Edad ≤ 20 años</b>	Inicio de los primeros síntomas a los 20 años o menos
<b>No medicación</b>	Ausencia de medicación que pueda ocasionar el síndrome

Con la presencia de ≥ 3 criterios se clasifica correctamente de PSH en el 87.1% y con ≤ 2 de VH en el 74.2%.

Michel BA, Hunder GG, Bloch DA, Calabrese LH: Hypersensitivity vasculitis and Henoch-Schönlein purpura: a comparison between the two disorders. *J Rheumatol* 1992; 19: 721-728.

Figura 4

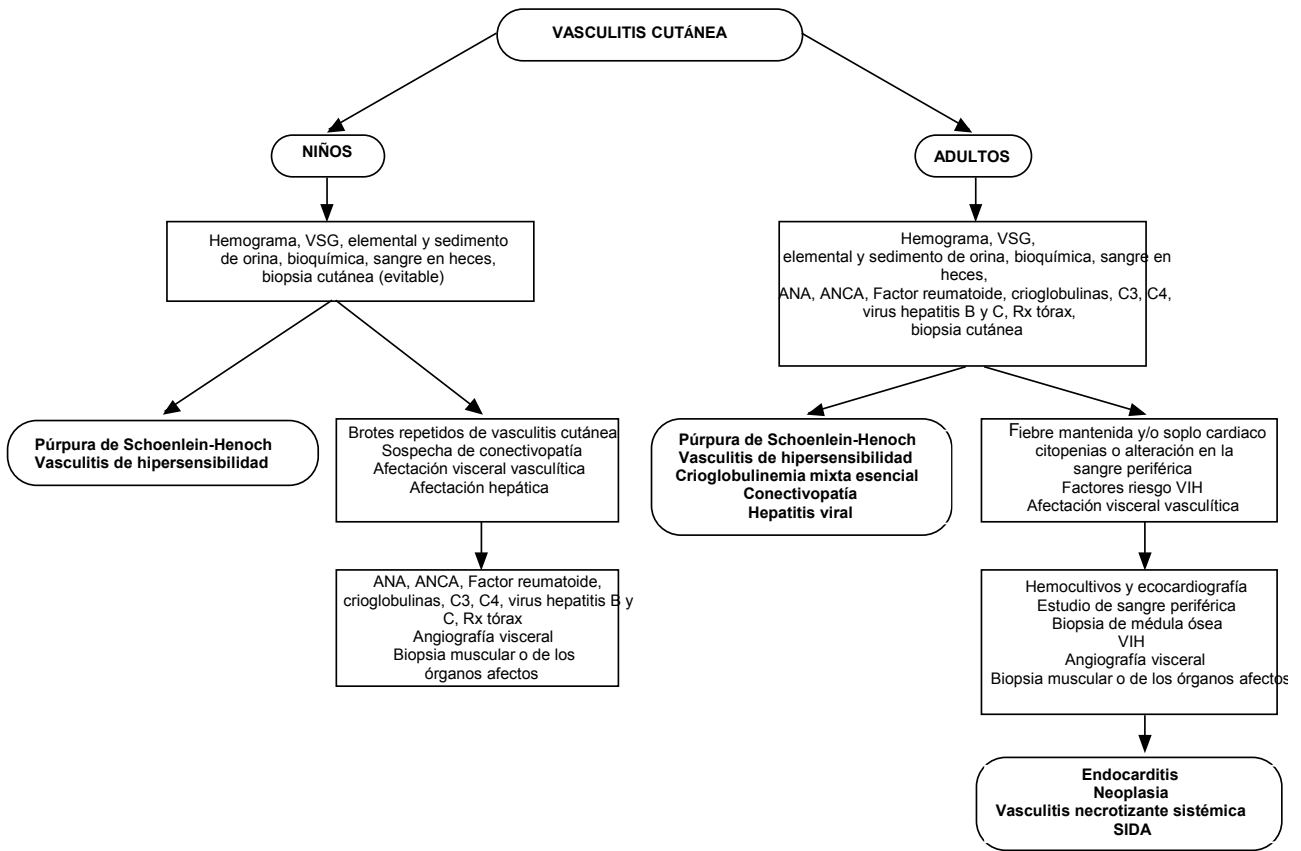


Figura 4. Esquema diagnóstico sugerido para el estudio de un paciente que presenta vasculitis cutánea. [Modificado de Blanco y col. Cutaneous vasculitis in children and adults. Associated diseases and etiologic factors in 303 patients. Medicine (Baltimore) 1998; 77: 403-418].

**Tabla 4: Criterios de clasificación 2008 EULAR (European League Against Rheumatism) / PRINTO (Paediatric Rheumatology International Trials Organisation) / PRES (Paediatric Rheumatology European Society) de la Púrpura de Schoenlein-Henoch**

<b>Púrpura palpable con al menos uno de los siguientes:</b>	<b>Lesiones purpúricas sobrelevadas o petequiales sin trombocitopenia de predominio en extremidades inferiores.</b>
Dolor abdominal	Dolor abdominal agudo, difuso tipo cólico.
Histología	Vasculitis leucocitoclástica típica con depósito de IgA predominante y/o glomerulonefritis proliferativa con depósitos predominantes de IgA
Artritis o Artralgias	Artritis: Inicio agudo, tumefacción articular ó dolor con limitación de movilidad. Artralgia: Inicio agudo, dolor articular sin tumefacción ni limitación de movilidad.
Afección renal	Proteinuria >0.3 gr/24h y/o Hematuria: >5 hematíes /campo

\*Si púrpura de distribución atípica, es necesaria la demostración de depósitos de IgA en biopsia cutánea.

-Sensibilidad del 100% y Especificidad del 87%

Ozen S, Pistorio A, Iusan SM, Bakaloglu A, Herlin T, Brik R et al. et al. EULAR/PRINTO/PRES criteria for Henoch-Schönlein purpura, childhood polyarteritis nodosa, childhood Wegener granulomatosis and childhood Takayasu arteritis: Ankara 2008. Part II: Final classification criteria. Ann Rheum Dis 2010;69(5):798-806.

dy of Kidney Diseases in Children (ISKDC) (Tabla 1). La proliferación mesangial es la lesión más típica. Por IF se puede observar IgA y también C3, properdina, fibrina, IgG e IgM.

## DIAGNÓSTICO

El diagnóstico de la PSH se fundamenta en el cuadro clínico, apoyado en las pruebas complementarias aquí referidas, en especial en la histología. Sin embargo, los hallazgos descritos habitualmente son inespecíficos y pueden estar presentes en otros síndromes vasculíticos. Por esta razón pueden ser útiles los diferentes criterios propuestos para la PSH, si bien hay que tener en cuenta que se trata de criterios de clasificación y no diagnósticos.

La aplicación de los criterios propuestos por el ACR en 1990 (Tabla 2) produce un solapamiento frecuente entre la PSH y la vasculitis por hipersensibilidad. Por esta razón en 1992, Michel y col publicaron unos criterios para la diferenciación entre estas dos entidades (Tabla 3).

Otros criterios utilizados son los de Chapel-Hill, en los que la demostración de depósitos de IgA en la pared vascular es el único requisito indispensable para el diagnóstico. La baja sensibilidad de este hallazgo limita estos criterios. Más recientemente se han desarrollado unos nuevos criterios de clasificación en pacientes pediátricos (Tabla 4).

## DIAGNÓSTICO DIFERENCIAL

El diagnóstico de la PSH es más evidente en los pacientes pediátricos. Como se mencionaba, es preciso diferenciarla de la vasculitis de hipersensibilidad al compartir ambas entidades manifestaciones clínicas y factores desencadenantes, para lo cual son útiles los criterios de Michel y col. Otra entidad a tener en cuenta es el edema hemorrágico agudo de la infancia, caracterizado por lesiones purpúricas acompañadas de edema en las extremidades y dolor genital, con vasculitis leucocitoclástica, en menores de 2 años y que evoluciona espontáneamente hacia la curación entre 1 y 3 semanas.

En adultos, sin embargo, el diagnóstico diferencial es más complejo, sobre todo si existe afectación sistémica. En la figura 4 proponemos un esquema diagnóstico de la vasculitis cutánea.

## TRATAMIENTO

El tratamiento de la PSH sigue siendo controvertido debido a la escasez de estudios controlados y al hecho de que en la mayoría de los casos tiene un curso benigno y autolimitado.

Como norma general los pacientes deberán permanecer en reposo, con una correcta hidratación y control de signos vitales. La clínica cutánea suele remitir con reposo. Los corticoides (prednisona 0.25-1 mg/kg/d) pueden usarse en los pacientes con afectación cutánea extensa o si existe tendencia a la cronicidad.

La artritis puede responder a AINES, pero debido a la posible afectación digestiva o renal de la PSH puede ser preferible sustituirlos por corticoides a dosis bajas <sup>14</sup>.

La afectación digestiva puede requerir dieta absoluta temporalmente. El tratamiento corticoideo precoz no parece prevenir la afectación gastrointestinal, aunque una vez producida puede reducir la intensidad del dolor abdominal <sup>14</sup>, acelerar su recuperación, así como prevenir complicaciones como la invaginación intestinal <sup>16</sup>. Se ha observado una menor necesidad de intervenciones quirúrgicas, endoscopias y técnicas de imagen en pacientes tratados con glucocorticoides <sup>17</sup>. La pauta habitual es prednisona 0,5-2 m/kg/d, precedidos en casos graves de metilprednisolona ev 125-1000 mg/d durante 3 días.

El tratamiento de la nefropatía es el apartado más debatido. En cuanto a la prevención de la afectación renal, el uso corticoideo precoz tiene un papel controvertido. Aunque diversos estudios, confieren un papel protector al tratamiento con glucocorticoides <sup>18</sup>, la mayor parte no observan ningún beneficio en este sentido <sup>14, 16, 19</sup>, y así se concluye también en un reciente metaanálisis <sup>20</sup>.

En cuanto al tratamiento de la nefropatía una vez establecida, la actitud más aceptada es el uso de glucocorticoides <sup>21</sup>, fundamentalmente en aquellas que cursen con síndrome nefrótico y/o insuficiencia renal, utilizando la misma pauta que la referida para la afectación gastrointestinal.

Otros tratamientos podrían ser eficaces en casos de nefropatía grave, bien como tratamiento inicial sustituyendo a los glucocorticoides: ciclosporina <sup>22</sup>, plasmáferesis <sup>23</sup> ó inmunoglobulinas ev <sup>24</sup>, o en asociación con éstos: plasmaferesis <sup>25</sup>, azatioprina <sup>26</sup> ó ciclosporina <sup>27</sup>, y en casos refractarios a los mismos: micofenolato <sup>28</sup>. La ciclofosfamida no parece tener la eficacia observada en las nefritis de otros síndromes vasculíticos <sup>29</sup>. Sin embargo, son precisos más estudios controlados para confirmar la eficacia de estos tratamientos.

## PRONÓSTICO

La mayoría de los pacientes con PSH, especialmente los niños, presentan un curso benigno y no precisan tratamiento <sup>3</sup>. La tercera parte de los enfermos pueden tener varios brotes <sup>3,5</sup>. En general el pronóstico está determinado por la afectación renal. Los estudios con series de pacientes no seleccionadas demuestran que la insuficiencia renal crónica a largo plazo oscila entre el 10-30% en adultos y es prácticamente inexistente en niños. El principal factor predictor de insuficiencia



renal es la presencia inicial de síndrome nefrótico y nefrítico, así como la presencia de semilunas en más del 50% de los glomérulos<sup>30</sup>. En general menos del 1% de los pacientes con PSH terminan en diálisis.

## REFERENCIAS

- González-Gay MA, García-Porrúa C. Epidemiology of the vasculitides. *Rheum Dis Clin North Am*. 2001 Nov; 27(4):729-49.
- Gardner-Medwin JM, Dolezalova P, Cummins C, Southwood TR. Incidence of Henoch-Schönlein purpura, Kawasaki disease, and rare vasculitides in children of different ethnic origins. *Lancet* 2002; 360:1197-1202.
- García-Porrúa C, González-Gay MA. Comparative clinical and epidemiological study of hypersensitivity vasculitis versus Henoch-Schönlein purpura in adults. *Semin Arthritis Rheum*. 1999 Jun; 28(6):404-12.
- García-Porrúa C, Calviño MC, Llorca J, Couselo JM, González-Gay MA. Henoch-Schönlein purpura in children and adults: clinical differences in a defined population. *Semin Arthritis Rheum*. 2002 Dec; 32(3):149-56
- Blanco R, Martínez-Taboada VM, Rodríguez-Valverde V, García-Fuentes M, González-Gay MA. Henoch-Schönlein purpura in adulthood and in childhood: two different expressions of the same syndrome. *Arthritis Rheum* 1997; 40: 859-864.
- Saulsbury FT. Henoch-Schönlein purpura. *Curr Opin Rheumatol*. 2010 Sep; 22 (5): 598-602.
- Calviño MC, Llorca J, García-Porrúa C, Fernández-Iglesias JL, Rodríguez-Ledo P, González-Gay MA. Henoch-Schönlein purpura in children from northwestern Spain: a 20-year epidemiologic and clinical study. *Medicine (Baltimore)*. 2001 Sep; 80(5):279-90.
- Trapani S, Micheli A, Grisolia F, et al. Henoch-Schönlein purpura in childhood: epidemiological and clinical analysis of 150 cases over a 5-year period and review of literature. *Semin Arthritis Rheum*. 2005; 35 (3):143
- Narchi H. Risk of long term renal impairment and duration of follow up recommended for Henoch-Schönlein purpura with normal or minimal urinary findings: a systematic review. *Arch Dis Child*. 2005; 90(9):916
- Chaussain M, De Boissieu D, Kalifa G, et al. Impairment of lung diffusion capacity in Henoch-Schönlein purpura. *J Pediatr* 1992; 121: 12-16.
- Chamberlain RS, Greenberg LW. Scrotal involvement in Henoch-Schönlein purpura: a case report and review of the literature. *Pediatr Emerg Care*. 1992; 8(4): 213.
- Garzoni L, Vanoni F, Rizzi M, et al. Nervous system dysfunction in Henoch-Schönlein syndrome: systematic review of the literature. *Rheumatology (Oxford)*. 2009 Dec; 48 (12):1524-9.
- Kawana S, Nishiyama S. Serum C5b-9 (Terminal Complement Complex) Level, a Sensitive Indicator of Disease Activity in Patients With Henoch-Schönlein Purpura. *Dermatology* 1992, 184: 171-176
- Ronkainen J, Koskimies O, Ala-Houhala M, et al. Early prednisone therapy in Henoch-Schönlein purpura: a randomized, double-blind, placebo-controlled trial. *J Pediatr*. 2006 Aug; 149(2):241-7.
- Weiss PF, Feinstein JA, Luan X, Burnham JM, Feudtner C. Effects of corticosteroid on Henoch-Schönlein purpura: a systematic review. *Pediatrics*. 2007; 120(5): 1079.
- Huber AM, King J, McLaine P, Klassen T, Pothos M.A. Randomized, placebo-controlled trial of prednisone in early Henoch-Schönlein Purpura. *BMC Med*. 2004 Apr 2; 2:7
- Weiss PF, Klink AJ, Localio R, et al. Corticosteroids may improve clinical outcomes during hospitalization for Henoch-Schönlein purpura. *Pediatrics*. 2010; 126(4): 674
- Mollica F, Li Volti S, Garozzo R, Russo G. Effectiveness of early prednisone treatment in preventing the development of nephropathy in anaphylactoid purpura. *Eur J Pediatr* 1992; 151: 140-4
- Dudley J, Smith G, Llewellyn-Edwards A, Tizard E. Randomised placebo controlled trial to assess the role of early prednisone on the development and progression of Henoch-Schönlein purpura nephritis. *Pediatr Nephrol* 2007; 22:1457
- Chartapisak W, Opatirakul S, Hodson EM, Willis NS, Craig JC. Interventions for preventing and treating kidney disease in Henoch-Schönlein Purpura (HSP). *Cochrane Database Syst Rev*. 2009
- Niaudet P, Habib R. Methylprednisolone pulse therapy in the treatment of severe forms of Schönlein-Henoch purpura nephritis. *Pediatr Nephrol*. 1998; 12(3):238
- Jauhola O, Ronkainen J, Autio-Harmainen H, Koskimies O, et al. Cyclosporine A vs. Methylprednisolone for Henoch-Schönlein nephritis: a randomized trial. *Pediatr Nephrol*. 2011 Dec; 26(12):2159-66.
- Hattori M, Ito K, Konomoto T, Kawaguchi H, Yoshioka T, Khono M. Plasmapheresis as the sole therapy for rapidly progressive Henoch-Schönlein purpura nephritis in children. *Am J Kidney Dis*. 1999; 33(3):427
- Rostoker G, Desvaux-Belghiti D, Pilatte Y, et al. Immunomodulation with low-dose immunoglobulins for moderate IgA nephropathy and Henoch-Schönlein purpura. Preliminary results of a prospective uncontrolled trial. *Nephron*. 1995; 69(3): 327-34.
- Augusto JF, Sayegh J, Delapierre L, Croue A, Tollis F, Cousin M, Subra JF. Addition of plasma Exchange to glucocorticosteroids for the treatment of severe Henoch-Schönlein purpura in adults: a case series. *Am J Kidney Dis*. 2012 May; 59(5):663-9
- Bergstein J, Leiser J, Andreoli SP. Response of crescentic Henoch-Schönlein purpura nephritis to corticosteroid and azathioprine therapy. *Clin Nephrol*. 1998; 49(1):9.
- Kalliakmani P, Benou E, Goumenos DS. Cyclosporin A in adult patients with Henoch-Schönlein purpura nephritis and nephrotic syndrome; 5 case reports. *Clin Nephrol*. 2011 Apr; 75(4):380-3
- Du Y, Hou L, Zhao C, Han M, Wu Y. Treatment of children with Henoch-Schönlein purpura nephritis with mycophenolate mofetil. *Pediatr Nephrol*. 2012 May; 27(5):765-71
- Pillebout E, Alberti C, Guillevin L, Ouslimani A, Thervet E. Addition of cyclophosphamide to steroids provides no benefit compared with steroids alone in treating adult patients with severe Henoch-Schönlein Purpura. *Kidney Int*. 2010; 78(5):495.
- Goldstein AR, White RH, Akuse R, Chantler C. Long-term follow-up of childhood Henoch-Schönlein nephritis. *Lancet*. 1992 Feb 1; 339 (8788):280-2.



Elena González-Rey  
Mario Delgado

Instituto de Parasitología y Biomedicina  
López-Neyra, CSIC, Granada.

## CÉLULAS MESENQUIMALES ESTROMALES: UNA NUEVA ESPERANZA TERAPÉUTICA EN AUTOINMUNIDAD

### AUTOINMUNIDAD FRENTE A TOLERANCIA

Puesto que no existe una firma molecular de lo propio, la autoinmunidad es el precio evolutivo inevitable que tenemos que pagar por tener un sistema inmunitario que nos protege frente un amplio abanico de patógenos. Sin embargo, el sistema inmunitario ha evolucionado implementando varios mecanismos de tolerancia inmunológica que actúan en cascada, sin los cuales nuestro organismo se autodestruiría con toda seguridad. En las enfermedades autoinmunes, como consecuencia de una predisposición genética y la interacción con factores ambientales, en un momento determinado se produce un fallo en uno o varios de los mecanismos de tolerancia, y las células del sistema inmunitario atacan células y tejidos propios. La manipulación de los factores implicados en el mantenimiento de la tolerancia inmunológica permitiría restaurar el estado homeostático que se ha perdido en condiciones de autoinmunidad. Estos factores se están empezando a conocer recientemente.

El principal mecanismo de regulación en esta tolerancia se produce centralmente en el timo y en la médula ósea, donde se eliminan los clones de linfocitos T y B que reconocen con alta afinidad antígenos presentados por células propias. Un fallo a este nivel tiene consecuencias fatales irreversibles. Sin embargo, existe una oportunidad terapéutica en la manipulación de los mecanismos encargados de instaurar la tolerancia periférica frente a linfocitos parcialmente autorreactivos. Entre éstos se encuentran la inducción de anergia, la regulación del balance de citoquinas inflamatorias y Th1/Th17 frente a citoquinas anti-inflamatorias y Th2, y la inducción de células T reguladoras (Treg).

La mayoría de las terapias actuales en autoinmunidad están dirigidas a regular el balance entre citoquinas, aunque generalmente actúan sobre un único factor (ej. anti-TNF) o por el contrario son altamente inespecíficas (ej. glucocorticoides). La estrategia de inducir Treg con capacidad de suprimir específicamente linfocitos autorreactivos, aunque ha mostrado ser extremadamente eficiente en modelos experimentales de autoinmunidad, se ha está encontrando con numerosas dificultades de poderse llevar a la clínica. Sin embargo, esta última estrategia nos ha enseñado lo atractivo que resulta desde

el punto de vista terapéutico generar células que re-educan a nuestro sistema inmunitario a respetar lo propio.

Por otro lado, numerosas evidencias han puesto de manifiesto que la regulación de la respuesta inmunológica e inflamatoria no depende únicamente de factores o células del sistema inmunitario, sino que componentes de otros sistemas, como el neuroendocrino (ej. corticoides, hormonas, neurotransmisores), colaboran en la modulación de la respuesta final. En este sentido, nuevos actores han irrumpido en el escenario de la autoinmunidad en los últimos años, y probablemente las células mesenquimales estromales (MSCs) son las que lo han hecho con mayor fuerza, especialmente por el corto periodo de tiempo (menos de 5 años) que ha transcurrido desde que se descubrió su capacidad inmunorreguladora hasta su uso en ensayos clínicos.

### MSCS REGULAN LA RESPUESTA INMUNITARIA A VARIOS NIVELES

Aunque se descubrieron originalmente a partir de cultivos de médula ósea hace más de 40 años, por su capacidad de adherencia a plástico, estas células no hematopoiéticas de aspecto fibroblástico, con cierta clonalidad y con capacidad de diferenciación a cualquier célula de tipo mesenquimal, como osteocitos, condrocitos y adipocitos<sup>1</sup>, cobraron un importante interés a lo largo de los años por su evidente aplicación terapéutica en medicina regenerativa. En los años 90, se acuñó el acrónimo MSC para designar a estas células mesenquimales troncales (mesenchymal stem cells), pero debido al debate que se estableció posteriormente sobre la capacidad real de las mismas de ser células troncales, se ha consensuado recientemente un nombre más apropiado, células mesenquimales estromales multipotentes usando el mismo acrónimo<sup>2</sup>. La Tabla 1 muestra las características que debe tener toda MSC para considerarla como tal<sup>3</sup>, donde llama la atención que lo que consideramos como MSCs es realmente un grupo heterogéneo de células que forman un nicho en la fracción estromal de cualquier tejido conectivo, a las que hasta el momento no se ha podido identificar con un único marcador fenotípico.

Después de su descubrimiento inicial en médula ósea, hemos aislado MSCs prácticamente de cualquier

**Tabla 1: Criterios establecidos por la Sociedad Internacional de Terapia Celular para considerar una célula como MSCs**

Característica	Criterio
Aislamiento/ expansión	Aislamiento por adhesión a plástico y expansión in vitro en medio de cultivo suplementado con suero, sin requerimientos adicionales de factores de crecimiento o citoquinas.
Marcadores fenotípicos	No expresan marcadores endoteliales y hematopoiéticos como CD11b, CD14, CD31, CD34, CD45, CD79a y HLA-DR.
Potencial de diferenciación	Capacidad de diferenciarse in vitro a células del linaje mesenquimal: adipocitos, osteoblastos y condrocitos.

tejido conectivo/mesenquimal, como tejido adiposo, placenta, cordón umbilical, sangre (periférica y menstrual), tejido gingival, líquido amniótico, y varios tejidos fetales (sangre, bazo, pulmón, hígado) <sup>4</sup>. A medida que se mejoraron las condiciones de expansión y diferenciación de las MSCs, su aplicabilidad en medicina regenerativa se multiplicó considerablemente (en la actualidad hay alrededor de 250 ensayos clínicos en este área). Sin embargo, el hito que cambió la visión que teníamos de las MSCs hasta el momento y que atrajo definitivamente su interés al campo del tratamiento de enfermedades con base inmunológica fue la publicación en el año 2002 de dos trabajos que describían el efecto inmunosupresor de MSCs aisladas de médula ósea de humanos y de primates sobre células T activadas y su aplicabilidad en trasplantes alogénicos de piel <sup>5,6</sup>. A partir de ese momento, varios grupos nos pusimos a caracterizar la actividad inmunorreguladora de las MSCs de varias fuentes. Nuestro grupo, en colaboración con la empresa biotecnológica Cellerix, se focalizó en la caracterización de MSCs aisladas de tejido adiposo (ASCs), por las ventajas que suponía esta fuente frente al aislado de médula ósea, como es la mayor facilidad de obtención de lipoaspirados y lipectomías (se realizan alrededor de 400.000 liposucciones al año en USA, hasta el momento material desechado en su mayoría, y que supone una fuente muy rica de ASCs), la mayor disponibilidad de grasa subcutánea y abdominal independientemente de la edad del individuo, la mayor abundancia de MSCs en el estroma de la grasa frente a la médula ósea y la mayor facilidad para expandir y diferenciar las ASCs frente a las MSCs de médula ósea

(las ASCs tienen mayor estabilidad cromosómica, mayor capacidad proliferativa, menor tasa de senescencia y retienen durante más tiempo su capacidad de diferenciación).

Una intensa actividad investigadora en este campo nos ha permitido en pocos años definir los mecanismos a través de los cuales las MSCs de médula ósea y ASCs ejercen su actividad inmunosupresora y antiinflamatoria <sup>4</sup>, y que se ilustran en la Figura 1. Llama la atención que las MSCs tienen capacidad de regular prácticamente todas las células del sistema inmunitario, como linfocitos T CD4, linfocitos T CD8, células NK, linfocitos B y células plasmáticas, células dendríticas, monocitos y macrófagos, generalmente desactivándolas, inhibiendo su proliferación (induciendo un estado de anergia) y la producción de citoquinas (tipo Th1, Th17 y proinflamatorias), anticuerpos y mediadores citotóxicos <sup>4</sup>. Al mismo tiempo, las MSCs son capaces de redirigir la respuesta inmunológica hacia una respuesta antiinflamatoria (estimulando la producción de citoquinas como IL-10, TGFβ1 e IL-1Ra por otras células) y de tolerancia inmunológica, principalmente favoreciendo la generación y expansión de células Treg, convirtiendo macrófagos inflamatorios en macrófagos reguladores/M2 y favoreciendo la diferenciación de células dendríticas tolerogénicas con capacidad de generar células Treg (Figura 1) <sup>4,7</sup>. El efecto de las MSCs a varios niveles es posible porque estas células son una “factoría” de agentes inmunorreguladores, entre los toman un especial protagonismo la prostaglandina E2, óxido nítrico, factor de crecimiento de hepatocitos (HGF), IL-10, TGFβ1,IDO (una enzima que cataboliza triptófano), y HLA-G5. Otro dato de interés es que las MSCs producen quimioquinas para atraer a la mayoría de células inmunitarias activadas y así ejercer su efecto inmunosupresor <sup>4</sup>.

El escenario mostrado en la Figura 1 puso las bases para el diseño de terapias basadas en el uso de MSCs en modelos experimentales de trasplantes y de autoinmunidad <sup>8-23</sup>. La Tabla 2 muestra un resumen de los modelos experimentales de artritis reumatoide, esclerosis múltiple, diabetes tipo 1, enfermedad inflamatoria intestinal y lupus eritematoso sistémico donde se ha demostrado un efecto terapéutico de MSCs aisladas de varias fuentes. Uno de los datos más llamativos que se obtuvieron con estos modelos fue la constatación de que el uso de MSCs permitía romper con barreras de histocompatibilidad e incluso de especie. La mayoría de estudios demuestran que las MSCs de origen alogénico y xenogénico son tan eficientes como las de origen genético reduciendo la autoinmunidad, lo que brindaba una oportunidad terapéutica única al poder disponer de una terapia celular “lista para usar” sin la necesidad de aislar y expandir las MSCs propias del paciente que va a ser tratado. El “inmunoprivilegio” del que gozan las MSCs radica en el hecho que no expresan moléculas de coestimulación (CD40, CD80, CD86, CD40L) ni MHC-II/HLA clase II, y tienen una expresión baja de

Figura 1

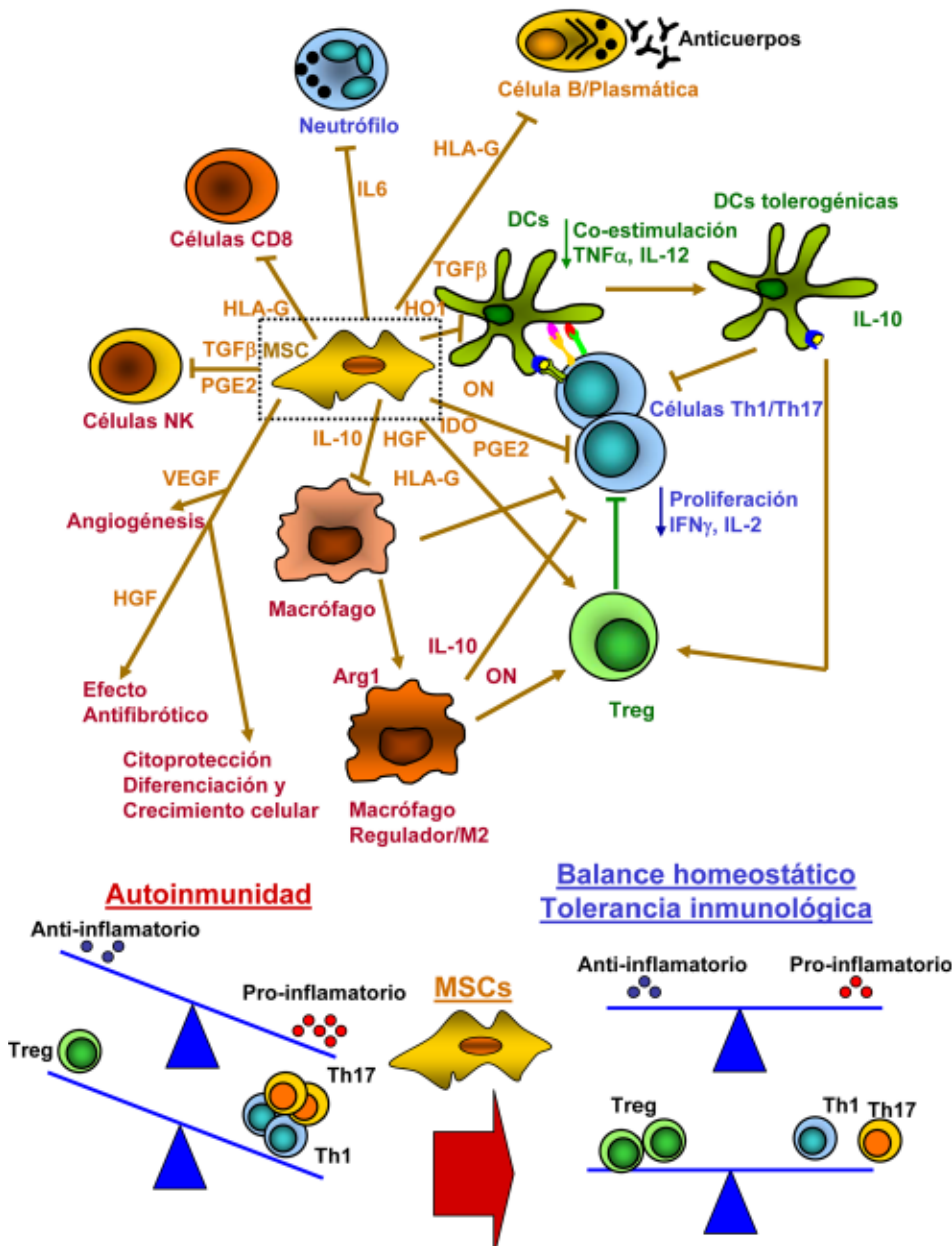


Figura 1. Mecanismos implicados en la actividad inmunorreguladora y anti-inflamatoria de las MSCs. A través de la producción de mediadores (citoquinas, enzimas, factores de crecimiento) y/o por contacto celular directo, las MSCs desactivan a células del sistema inmunitario como linfocitos T CD4 y CD8, células NK, células B y plasmáticas, macrófagos y células dendríticas (DCs). Al mismo tiempo, las MSCs son capaces de inducir y/o expandir células Treg directamente, o indirectamente a través de la generación de células dendríticas tolerogénicas y macrófagos reguladores o M2. La inducción de un repertorio regulador/tolerogénico por MSCs juega un papel clave en la educación de nuestro sistema inmunitario a respetar lo propio y en el balance homeostático que se perdió durante el proceso autoinmune. Además, tenemos que mantener siempre presente la capacidad de las MSCs de reparar tejidos, de diferenciarse a nuevos tipos celulares in situ, de generar nuevos vasos sanguíneos y de inhibir el proceso fibrótico, lo que contribuye a disminuir la sintomatología de muchas enfermedades autoinmunes. HGF, factor de crecimiento de hepatocitos; IDO, indoleamina 2,3-dioxigenasa; ON, óxido nítrico; Arg1, arginasa 1; PGE2, prostaglandina E2; VEGF, factor de crecimiento vascular; HO-1, hemoxigenasa 1.

MHC-I/HLA clase I, y en el caso de ser reconocidas por las células del sistema inmunitario del receptor, éstas van a ser desactivadas en la proximidad de las MSCs. El segundo dato importante que desveló el uso de estos modelos experimentales fue la confirmación in vivo de los mecanismos de acción que habíamos desvelado parcialmente in vitro. Encontramos que las MSCs ejercían un potente efecto anti-inflamatorio local (por ejemplo en la articulación artrítica, en el parénquima nervioso, en el colon inflamado o en el páncreas), a la vez que inhibía tanto localmente como en los órganos linfoides secundarios respuestas Th1 y Th17, generalmente de una forma antígeno específica. Esta especificidad de antígeno se pudo explicar por el hecho de que el tratamiento con MSCs favorecía la generación

y/o expansión de células Treg específicas del autoantígeno correspondiente, e inducía la generación de células dendríticas con capacidad tolerogénica igualmente contra un determinado autoantígeno. Esta capacidad de re-educar al sistema inmunitario por parte de las MSCs se correlacionaba con el hecho que una o varias administraciones iniciales durante la fase efectora de la enfermedad autoinmune fueron suficientes para establecer un estado de tolerancia a largo plazo. Además, y aunque sigue siendo un tema de debate, algunos estudios han demostrado la capacidad de las MSCs de diferenciarse a otros tipos celulares (por ejemplo, neuronas y oligodendrocitos) in situ potenciando la capacidad regeneradora del tejido afectado en ausencia de un ataque continuo por parte del sistema inmu-

Tabla 2: Efectos terapéuticos de MSCs en modelos experimentales de autoinmunidad.

Enfermedad, modelo experimental	Tipo MSC, vía de administración	Efecto/mecanismo de acción	Ref.
Esclerosis múltiple, EAE	sinBM-MSc, iv	▼severidad parálisis, ▼demielinización, ▼Th1/Th17 autorreactivas, ▲neuroprotección	8
	hBM-MSc, iv	▼severidad parálisis, ▼demielinización, ▼neuroinflamación, ▲neuroprotección	9
	aloBM-MSc, iv	▼severidad parálisis, ▼demielinización, ▲neuroprotección, ▲tolerancia periférica	10
	sinASC, iv	▼severidad parálisis, ▼demielinización, ▲neuroprotección, ▼Th1/Th17 autorreactivas	11
Artritis reumatoide, CIA	sinBM-MSc, iv aloBM-MSc, iv	▼severidad artritis, ▼inflamación articular, ▼Th1 autorreactivas	12
	hCU-MSc, ip	▼severidad artritis, ▼inflamación articular, ▼Th1 autorreactivas	13
	hASC, ip aloASC, ip sinASC, ip	▼severidad artritis, ▼destrucción cartílago, ▼erosión ósea, ▼Th1/Th17 autorreactivas, ▼autoanticuerpos, ▲Treg	14
	aloBM-MSc, ip	▼severidad artritis, ▼histopatología, ▼Th1/Th17 autorreactivas, ▲Treg	15
Diabetes tipo 1, NOD	sinBM-MSc, iv	▼hiperglicemia, ▼Th1 autorreactivas, ▲Th2	16
	aloASC, ip	▼hiperglicemia, ▼pancreas inflamación, ▼Th1 autorreactivas, ▲Treg	17
Inflamación intestinal, TNBS DSS	hASC, ip aloASC, ip sinASC, ip	▼colitis, ▼mortalidad, ▼inflamación intestinal, ▼Th1/Th17 autorreactivas, ▼autoanticuerpos, ▲Treg	18 19
	aloBM-MSc, iv	▼colitis, ▼mortalidad, ▼inflamación intestinal, ▼Th1/Th17 autorreactivas, ▲Treg	20
	hBM-MSc, iv	▼anti-DNA Abs, ▼proteínuria, ▲supervivencia	21
Lupus eritematoso sistémico, MLR/lpr	aloBM-MSc, iv	▼anti-DNA y ANA Abs, ▼proteínuria, ▼creatinina, histología normalizada, ▼Th1/Th17 autorreactivas, ▲Treg	22
	CU-MSc, iv	▼anti-DNA Abs, ▼proteínuria, ▼creatinina	23

EAE, encefalomiелitis autoinmune experimental; NOD, ratones diabéticos no obesos; iv, intravenoso; ip, intraperitoneal; hASC, MSCs derivadas de adiposo humanas; CU-MSc, MSCs de cordón umbilical; sin, singénicas; BM-MSc, MSCs de médula ósea, alo, alogénicas; CIA, artritis inducida con colágeno; TNBS, ácido trinitrobenzeno sulfónico; DSS, Dextran sulfato sódico; ANA, anticuerpos antinúcleo.

▼, inhibición/descenso; ▲, estimulación/aumento.

nitario. Por último, un resultado altamente relevante para su posterior traslado a la aplicación clínica fue que las MSCs mostraban un tropismo preferencial por sitios de inflamación, tejidos dañados y órganos linfoides secundarios, lo que permitía optimizar las dosis de MSCs en un régimen de administración sistémica. Este dato se acompañaba además del hecho que las MSCs necesitan activarse en un ambiente inflamatorio para ejercer su actividad inmunosupresora, sin el cual se mantienen en un estado quiescente.

## ENSAYOS CLÍNICOS CON MSCS EN AUTOINMUNIDAD

Las características mostradas por las MSCs en la regulación de las respuestas inmunitarias e inflamatorias las hacían unas candidatas atractivas para ser usadas en dolencias autoinmunes, mostrando varias ventajas de eficiencia, especificidad y seguridad frente a los actuales tratamientos con inmunosupresores, biológicos y glucocorticoides/esteroides (Tabla 3). Estos antecedentes

pusieron las bases para que varios grupos y compañías biotecnológicas iniciaran ensayos clínicos con MSCs, primero para tratar la enfermedad de injerto contra huésped en pacientes con leucemias transplantados con médula ósea no-autóloga<sup>24</sup> y posteriormente para tratar esclerosis múltiple, artritis reumatoide, enfermedad de Crohn, diabetes tipo 1 y otras dolencias autoinmunes (Tabla 4). La mayoría de los ensayos están aun en desarrollo, y una parte importante de los resultados de los mismos aparecerán a lo largo del año 2013, aunque los datos de seguridad biológica ya han sido reportados (como ejemplo consultar [www.tigenix.com](http://www.tigenix.com) y Ref. 25 para dos ensayos con ASCs alogénicas en artritis reumatoide). Un análisis detallado de estos ensayos muestra algunos datos interesantes. Primero, en la mayoría de los estudios se plantea, como ocurrió en los modelos experimentales, la administración sistémica (generalmente intravenosa) como la mejor alternativa de tratamiento. Segundo, un número importante de ensayos, especialmente los iniciados con posterioridad, apuestan directamente por el uso de células de origen alogénico. Tercero, la mayoría de estudios iniciados usan MSCs de médula ósea, aunque los últimos ensayos diseñados apuestan por el uso del tejido adiposo como fuente más factible y ventajosa de ASCs. Cuarto, los resultados clínicos que se obtengan tendrán que ser evaluados teniendo en cuenta que los pacientes incluidos en los ensayos son los más complicados de tratar ya que la mayoría son refractarios a varios tratamientos con inmunosupresores y biológicos, y en algunos casos bajo un régimen compasivo. Aunque tenemos que esperar a la publicación de los datos de estos ensayos multicéntricos controlados para valorar la efectividad de los tratamientos basados en el uso de MSCs, se han reportado varios estudios con pocos pacientes que invitan al optimismo. Así, en tres trabajos donde se reporta el uso compasivo de ASCs autólogas por vía intravenosa en varios pacientes con esclerosis múltiple, artritis reumatoide y sordera autoinmune, se observó una reducción significativa en la intensidad de algunos indicadores patológicos de las mismas<sup>26, 28</sup>.

Además, el tratamiento con MSCs alogénicas de médula ósea de cuatro pacientes con lupus renal mejoraron el índice SLEDAI y la proteinuria significativamente tras un seguimiento de 18 meses<sup>22</sup>, en seis pacientes con esclerosis sistémica el tratamiento con ASCs autólogas mejoró la patología cutánea<sup>29</sup> y en un único paciente con trombocitopenia autoinmune crónica refractaria resultó en una remisión total de la enfermedad<sup>30</sup>. Sin embargo, los ensayos que han aportado hasta el momento más información de efectividad han sido en pacientes con enfermedad de Crohn. Tres estudios diferentes (Refs. 31-32 y [www.osiris.com](http://www.osiris.com)) han demostrado que el tratamiento con MSCs alogénicas y autólogas mejoran el índice CDAI en más de 100 puntos en un número significativo de pacientes refractarios a inmunosupresores y a tratamientos con biológicos, con una respuesta en menos de 4 semanas. En el mismo sentido, la inyección local de ASCs alogénicas en fístulas anales/vaginales en pacientes con enfermedad de Crohn resultó en una mejoría significativa de las lesiones frente al tratamiento convencional<sup>32, 33</sup>.

## PERSPECTIVAS

Las MSCs han aparecido con fuerza en el escenario de las enfermedades autoinmunes, abaladas por unos datos en ensayos preclínicos consistentes y con los primeros datos obtenidos con casos aislados o ensayos pequeños. Sin embargo, aunque esperanzador, tenemos que ser cautos hasta que aparezcan los resultados de ensayos multicéntricos controlados. En cualquier caso, el éxito de la terapia basada en el uso de MSCs va a radicar principalmente en si se obtienen buenos resultados con células alogénicas, ya que permitiría tener un tratamiento “listo para usar” en cualquier unidad hospitalaria, sin la necesidad de aislar y expandir las células del propio paciente. Probablemente, asistiremos en los próximos años a un cambio de estrategia en el uso de estas células, con un mayor peso en el uso de ASCs,

**Tabla 3: Ventajas de usar MSCs frente a tratamientos actuales inmunosupresores**

Característica	MSCs	Inmunosupresores, biológicos, corticoides
Biodistribución	Dirigida a foco inflamatorio, tejido dañado/hipóxico y órganos linfoides	Sistémica
Niveles de Acción	Regulación de varias células, varios factores, inducción de tolerancia antígeno específica	Biológicos: dirigidos contra un solo factor. Otros: Inespecífico
Inhibición de respuestas inflamatorias y autoinmunes	Local	Sistémica
Prevención y reparación de daño tisular	Sí	No
Regulación de la actividad inmunosupresora por el microambiente	Sí (activadas sólo por factores inflamatorios)	No

**Tabla 4: Ensayos clínicos en curso usando MSCs para el tratamiento de enfermedades autoinmunes.**

Enfermedad	Tipo de MSC, vía administración	Fase clínica, número pacientes	Identificación ensayo clínico
Artritis Reumatoide	AloASC, iv AloBM-MSC, iv	I/II, 53 I/II, 150	NCT01663166 NCT01547091
Fístulas perianales (enfermedad de Crohn)	AloBM-MSC, iv AloBM-MSC, iv AloBM-MSC, iv AloBM-MSC, iv AloBM-MSC, iv AutoBM-MSC, iv AloBM-MSC, iv AloBM-MSC, local AutoBM-MSC, local AutoASC, local AloASC, local	I/II, 20 II, 20 III, 270 III, 120 III, 98 I, 16 I/II, 19 I/II, 21 I/II, 15 I/II, 40 III, 208	NCT01540292 NCT01090817 NCT00482092 NCT01233960 NCT00543374 NCT01659762 NCT01510431 NCT01144962 NCT01157650 NCT01314092 NCT01541579
Diabetes tipo 1	AloBM-MSC, iv AutoBM-MSC, iv AutoBM-MSC, iv CU-MSC, iv AloBM-MSC, iv AloMSC menstrual, iv AutoBM-MSC+islotes transpl. AutoBM-MSC y CU-MSC, iv CU-MSC, iv	I/II, 10 II/III, 80 II, 20 I/II, 50 II, 60 I/II, 50 I/II, 30 I, 24 I/II, 44	NCT01322789 NCT01157403 NCT01068951 NCT01219465 NCT00690066 NCT01496339 NCT00646724 NCT01143168 NCT01374854
Esclerosis Múltiple	AutoBM-MSC, iv AutoASC, iv AutoBM-MSC, iv CU-MSC, iv AutoBM-MSC, iv AutoBM-MSC, iv AutoBM-MSC, iv AutoBM-MSC, iv AutoBM-MSC, iv	I/II, 15 I/II, 30 I/II, 30 I/II, 20 I/II, 10 II, 16 I/II, 30 I, 24 I/II, 13	NCT01730547 NCT01056471 NCT01377870 NCT01364246 NCT00395200 NCT01228266 NCT01745783 NCT00813969 NCT01606215
Lupus: Nefritis	AutoBM-MSC, iv CU-MSC, iv CU-MSC, iv AloBM-MSC, iv	I/II, 20 II, 25 I/II, 40 I/II, 20	NCT00659217 NCT01539902 NCT01741857 NCT00698191
Hepatitis autoinmune	CU-MSC, iv	I/II, 100	NCT01661842
Síndrome de Sjögren	AloBM-MSC, iv	I/II, 20	NCT00953485

iv, intravenoso; Alo, alogénico; Auto, autólogo, CU, cordón umbilical; ASC, MSCs derivadas de tejido adiposo.

por las ventajas que hemos comentado anteriormente frente a las aisladas de médula ósea, y por evidencias que sugieren que estas células son más eficientes y tienen una mejor biodistribución que las de otras fuentes. En todo caso, es importante en este momento unificar y consensuar los protocolos de aislamiento y expansión de MSCs en condiciones GMP entre las distintas instituciones, e introducir este tratamiento en pacientes con un mejor pronóstico, incluso en combinación con otros tratamientos, incluidos biológicos, ya que se ha demostrado que éstos últimos no afectan a la capacidad inmunosupresora de las MSCs.

## REFERENCIAS

1. Friedenstein AJ, Chailakhyan RK, Latsinik NV, Panasyuk AF, Keiliss-Borok IV. Stromal cells responsible for transferring the microenvironment of the hemopoietic tissues. Cloning in Vitro and retransplantation in vivo. *Transplantation* 1974;17:331-340.
2. Pittenger MF, Mackay AM, Beck SC, Jaiswal RK, Douglas R, Mosca JD, Moorman MA, Simonetti DW, Craig S, Marshak DR. Multilineage potential of adult human mesenchymal stem cells. *Science* 1999;284:143-147.
3. Dominici M, Le Blanc K, Mueller I, Slaper-Cortenbach I, Marini F, Krause D, Deans R, Keating A, Prockop Dj, Horwitz E. Minimal criteria for defining multipotent mesenchymal stromal cells. The Interna-

- tional Society for Cellular Therapy position statement. *Cytotherapy* 2006;8:315-317.
4. Uccelli A, Moretta L, Pistoia V. Mesenchymal stem cells in health and disease. *Nat Rev Immunol* 2008;8:726-736.
  5. Bartholomew A, Sturgeon C, Siatskas M, Ferrer K, McIntosh K, Patil S, Hardy W, Devine S, Ucker D, Deans R. Mesenchymal stem cells suppress lymphocyte proliferation in vitro and prolong skin graft survival in vivo. *Exp Hematol* 2002;30:42-48.
  6. Di Nicola M, Carlo-Stella C, Magni M, Milanese M, Longoni PD, Matteucci P, Grisanti S, Gianni AM. Human bone marrow stromal cells suppress T-lymphocyte proliferation induced by cellular or nonspecific mitogenic stimuli. *Blood* 2002;99:3838-3843.
  7. Gonzalez-Rey E, Gonzalez MA, Varela N, O'Valle F, Hernandez-Cortés P, Rico L, Buscher D, Delgado M. Human adipose-derived mesenchymal stem cells reduce inflammatory and T cell responses and induce regulatory T cells in vitro in rheumatoid arthritis. *Ann Rheum Dis* 2010;69:241-248.
  8. Zappia E, Casazza S, Pedemonte E, Benvenuto F, Bonanni I, Gerdoni E, Giunti D, Ceravolo A, Cazzanti F, Frassoni F, Mancardi G, Uccelli A. Mesenchymal stem cells ameliorate experimental autoimmune encephalomyelitis inducing T cell anergy. *Blood* 2005;106:1755-1761.
  9. Zhang J, Li Y, Lu M, Cui Y, Chen J, Noffsinger L, Elias SB, Chopp M. Bone marrow stromal cells reduce axonal loss in experimental autoimmune encephalomyelitis mice. *J Neurosci Res* 2006;84:587-595.
  10. Gerdoni E, Gallo B, Casazza S, Musio S, Bonanni I, Pedemonte E, Mantegazza R, Frassoni F, Mancardi G, Pedotti R, Ucelli A. Mesenchymal stem cells effectively modulate pathogenic immune response in experimental autoimmune encephalomyelitis. *Ann Neurol* 2007;61:219-227.
  11. Constantin G, Marconi S, Rossi B, Angiari S, Calderan L, Anghileri E, Gini B, Bach SD, Martinello M, Bifari F, Galiè M, Turano E, Budui S, Sbarbati A, Krampera M, Bonetti B. Adipose derived mesenchymal stem cells ameliorate chronic experimental autoimmune encephalomyelitis. *Stem Cells* 2009;27:2624-2635.
  12. Bouffi C, Bony C, Courties G, Jorgensen C, Noel D. IL-6-dependent PGE2 secretion by mesenchymal stem cells inhibits local inflammation in experimental arthritis. *PLoS One* 2010;5:e14247.
  13. Liu Y, Mu R, Wang S, Long L, Liu X, Li R, Sun J, Guo J, Zhang X, Guo J, Yu P, Li C, Liu X, Huang Z, Wang D, Li H, Gu Z, Liu B, Li Z. Therapeutic potential of human umbilical cord mesenchymal stem cells in the treatment of rheumatoid arthritis. *Arthritis Res Ther* 2010;12:R210.
  14. Gonzalez MA, Gonzalez-Rey E, Rico L, Buscher D, Delgado M. Treatment of experimental arthritis by inducing immune tolerance with human adipose-derived mesenchymal stem cells. *Arthritis Rheum* 2009;60:1006-1019.
  15. Augello A, Tasso R, Negrini SM, Cancedda R, Pennesi G. Cell therapy using allogeneic bone marrow mesenchymal stem cells prevents tissue damage in collagen-induced arthritis. *Arthritis Rheum* 2007;56:1175-1186.
  16. Fiorina P, Jurewicz M, Augello A, Vergani A, Dada S, La Rosa S, Selig M, Godwin J, Law K, Placidi C, Smith RN, Capella C, Rodig S, Adra CN, Atkinson M, Sayegh MH, Abdi R. Immunomodulatory function of bone marrow-derived mesenchymal stem cells in experimental autoimmune type 1 diabetes. *J Immunol* 2009;183:993-1004.
  17. Bassi ÉJ, Moraes-Vieira PM, Moreira-Sá CS, Almeida DC, Vieira LM, Cunha CS, Hiyane MI, Basso AS, Pacheco-Silva A, Câmara NO. Immune regulatory properties of allogeneic adipose-derived mesenchymal stem cells in the treatment of experimental autoimmune diabetes. *Diabetes* 2012;61:2534-2545.
  18. Gonzalez-Rey E, Anderson P, Gonzalez MA, Rico L, Buscher D, Delgado M. Human adult stem cells derived from adipose tissue protect against experimental colitis and sepsis. *Gut* 2009;58:929-939.
  19. González MA, Gonzalez-Rey E, Rico L, Büscher D, Delgado M. Adipose-derived mesenchymal stem cells alleviate experimental colitis by inhibiting inflammatory and autoimmune responses. *Gastroenterology* 2009;136:978-989.
  20. Parekkadan B, Upadhyay R, Dunham J, Iwamoto Y, Mizoguchi E, Mizoguchi A, Weissleder R, Yarmush ML. Bone marrow stromal cell transplants prevent experimental enterocolitis and require host CD11b+ splenocytes. *Gastroenterology*. 2011 Mar;140(3):966-75.
  21. Zhou K, Zhang H, Jin O, Feng X, Yao G, Hou Y, Sun L. Transplantation of human bone marrow mesenchymal stem cell ameliorates the autoimmune pathogenesis in MRL/lpr mice. *Cell Mol Immunol* 2008;5:417-24.
  22. Sun L, Akiyama K, Zhang H, Yamaza T, Hou Y, Zhao S, Xu T, Le A, Shi S. Mesenchymal stem cell transplantation reverses multiorgan dysfunction in systemic lupus erythematosus mice and humans. *Stem Cells* 2009;27:1421-32.
  23. Gu Z, Akiyama K, Ma X, Zhang H, Feng X, Yao G, Hou Y, Lu L, Gilkeson GS, Silver RM, Zeng X, Shi S, Sun L. Transplantation of umbilical cord mesenchymal stem cells alleviates lupus nephritis in MRL/lpr mice. *Lupus* 2010;19:1502-1514.
  24. Le Blanc K, Frassoni F, Ball L, Locatelli F, Roelofs H, Lewis I, Lanino E, Sundberg B, Bernardo ME, Remberger M, Dini G, Egeler RM, Bacigalupo A, Fibbe W, Ringdén O. *Lancet* 2008;371:1579-1586.
  25. Rodriguez JP, Murphy MP, Hong S, Madrigal M, March KL, Mineev B, Harman RJ, Chen CS, Timmons RB, Marleau AM, Riordan NH. Autologous stromal vascular fraction therapy for rheumatoid arthritis: rationale and clinical safety. *Int Arch Med* 2012;5:5.
  26. Riordan NH, Ichim TE, Min WP, Wang H, Solano F, Lara F, Alfaro M, Rodriguez JP, Harman RJ, Patel AN, Murphy MP, Lee RR, Mineev B. Non-expanded adipose stromal vascular fraction cell therapy for multiple sclerosis. *J Transl Med* 2009;7:29.
  27. Ra JC, Kang SK, Shin IS, Park HG, Joo SA, Kim JG, Kang BC, Lee YS, Nakama K, Piao M, Sohl B, Kurtz A. Stem cell treatment for patients with autoimmune disease by systemic infusion of culture-expanded autologous adipose tissue derived mesenchymal stem cells. *J Transl Med* 2011;9:181.
  28. Connick P, Kolappan M, Crawley C, Webber DJ, Patani R, Michell AW, Du MQ, Luan SL, Altmann DR, Thompson AJ, Compston A, Scott MA, Miller DH, Chandran S. Autologous mesenchymal stem cells for the treatment of secondary progressive multiple sclerosis: an open-label phase 2a proof of concept study. *Lancet Neurol* 2012;11:150-156.
  29. Scuderi N, Ceccarelli S, Onesti MG, Fioramonti P, Guidi C, Romano F, Frati L, Angeloni A, Marchese C. Human adipose-derived stem cells for cell-based therapies in the treatment of systemic sclerosis. *Cell Transplant* 2012; Apr 17 (en prensa).
  30. Fang B, Song YP, Li N, Li J, Han Q, Zhao RC. Resolution of Refractory Chronic Autoimmune Thrombocytopenic Purpura Following Mesenchymal Stem Cell Transplantation: A Case Report. *Transplantation Proc* 2009;41:1827-1830.
  31. Duijvestein M, Vos AC, Roelofs H, Wildenberg ME, Wendrich BB, Verspaget HW, Kooy-Winkelaar EM, Koning F, Zwaginga JJ, Fidler HH, Verhaar AP, Fibbe WE, van den Brink GR, Hommes DW. Autologous bone marrow-derived mesenchymal stromal cell treatment for refractory luminal Crohn's disease: results of a phase I study. *Gut* 2010;59:1662-1669.
  32. Ciccocioppo R, Bernardo ME, Sgarella A, Maccario R, Avanzini MA, Ubezio C, Minelli A, Alvisi C, Vanoli A, Calliada F, Dionigi P, Perotti C, Locatelli F, Corazza GR. Autologous bone marrow-derived mesenchymal stromal cells in the treatment of fistulising Crohn's disease. *Gut* 2011;60:788-798.
  33. Garcia-Olmo D, Herreros D, Pascual I, Pascual JA, Del-Valle E, Zorrilla J, De-La-Quintana P, Garcia-Arranz M, Pascual M. Expanded adipose-derived stem cells for the treatment of complex perianal fistula: a phase II clinical trial. *Dis Colon Rectum* 2009;52:79-86.



# LUPUS ERITEMATOSO SISTÉMICO



María del Mar Ayala Gutiérrez  
Enrique de Ramón Garrido

Unidad de Enfermedades Autoinmunes Sistémicas.  
Servicio de Medicina Interna. Hospital Universitario Carlos Haya.  
Málaga.

## META-ANÁLISIS SOBRE EL TRATAMIENTO DE INDUCCION Y MANTENIMIENTO DE REMISIÓN DE LA NEFRITIS LÚPICA

Henderson L, Masson P, Craig JC, et al. *Cochrane Database Syst Rev* 2012 Dec 12;12:CD002922 y *Am J Kidney Dis* 2012;61:74-87.

El grupo renal de la colaboración Cochran ha actualizado su último meta-análisis (MA), publicado en 2004, sobre el tratamiento de la nefritis lúpica (NL) proliferativa (The Cochrane Library, Issue 1, 2004; *Am J Kidney Dis* 2004;43:197-208). Para esta revisión sistemática (RS) utilizaron la información disponible, hasta el 15 de abril de 2012, en la base de datos especializada del grupo a través de su coordinador. Se eligieron los ensayos clínicos aleatorizados (ECA) y cuasi-aleatorizados (quasi-ECA) publicados en los que se hubiera comparado cualquier tratamiento inmunosupresor en pacientes con NL, pediátricos y adultos, que presentarían en la biopsia renal lesiones características de las clases III, IV, V+III y V+IV. Dos autores registraron la información y evaluaron la calidad de los estudios de manera independiente. Las diferencias que se presentaron entre ellos fueron resueltas mediante su discusión conjunta. Se identificaron 50 ECAs

que incluyeron 2.846 pacientes. De estos, 45 ensayos (2.559 pacientes) se referían a la fase de inducción y 6 (514 pacientes), a la de mantenimiento. La ciclofosfamida intravenosa (CFiv) y el micofenolato de mofetilo (MFM) fueron igual de eficaces para estabilizar el filtrado glomerular (RR: 1,05 [IC95%:0,94-1,18]) y la remisión completa de la proteinuria (RR: 1,16 [IC95%:0,85-1,58]). No hubo diferencias en la mortalidad (RR: 1,02 [IC95%:0,52-1,98]) ni en las infecciones graves (RR:1,11 [IC95%:0,74-1,68]). Por el contrario, sí que se observó una reducción en la tasa de fallo ovárico (RR: 0,15 [IC95%:0,03-0,80]) y la alopecia (RR: 0,22 [IC95%:0,06-0,86]) en los pacientes tratados con MMF frente a la CFiv. Con respecto al tratamiento de mantenimiento, el riesgo de brote renal fue mayor en los pacientes tratados con azatioprina (AZA) que en los que recibieron MMF (RR: 1,83 [IC95%:1,24-2,71]). En los estudios seleccionados se utilizaron otras muchas intervenciones, pero la información obtenida de cada una de ellas fue escasa, por lo que no es posible sacar conclusiones fiables. En conjunto, la calidad de los estudios fue muy variada. En algunos de ellos, la carencia de información sobre importantes aspectos metodológicos hizo difícil evaluar la validez interna de los diseños, su desarrollo y el análisis de los datos.

Ninguno de los estudios detallaba todos los aspectos que permitieran al evaluador aclarar el verdadero riesgo de conclusiones sesgadas, por lo que es posible que éstas se hayan producido.

## Comentarios

Las recientes “recomendaciones” que, sobre el manejo general de la NL, se han publicado (*Rev Clin Esp* 2012;212:147.e1-147.e30, *Arthritis Care Res* 2012;64:797-808, *Ann Rheum Dis* 2012;71:1771-82), o las que figuran en uno de los números de esta revista (*Cuadernos de Autoinmunidad*, 2010; año3, nº3:3-9), corresponden a la opinión de los expertos y deben ser leídas con atención. Abarcan un amplio grupo de aspectos de la NL y suponen una base para que el clínico actúe en su práctica diaria. No obstante, esta RS (nivel 1 de evidencia OCEBM), nos recuerda que la información que obtenemos de los estudios clínicos y que se acumula con el paso del tiempo, debe ser evaluada críticamente, porque como nos recuerda Vebra Hahn (*The Rheumatologist*, June 2012): “el médico que atiende al paciente, y podríamos añadir que también el propio paciente, están en la mejor situación, para decidir sobre qué tratamiento iniciar, modificar o suspender”.

La NL “proliferativa” puede ser tratada con CFiv o MFM oral en la

fase inicial de inducción y con MFM en la de mantenimiento. Pero, como concluyen los autores de esta RS, todavía son necesarios ECAs que consoliden el conocimiento del que disponemos en la actualidad.

## ENFERMEDAD CARDIOVASCULAR Y MORTALIDAD MATERNA PERINATAL EN EL LUPUS ERITEMATOSO SISTÉMICO

Liao Y-N, Liu Ch-S, Tsai T-R, et al. *Kaohsiung J Med Sci* 2011;27:251.

Los autores analizan, de forma retrospectiva, los datos de tres registros nacionales (nacimientos, altas hospitalarias y certificados de defunción), para determinar el riesgo de enfermedad cardiovascular grave (ECVG) y mortalidad de una cohorte, de base poblacional, de 1.132.089 mujeres, en el periodo del parto, entre 1999 y 2003 en Taiwan. Mediante análisis de supervivencia evalúan el riesgo que presentan las pacientes con lupus eritematoso sistémico (LES), frente a la población general, de ECVG, mortalidad por ECVG y mortalidad por cualquier causa. Las pacientes con LES tuvieron una incidencia anual de ECVG y de mortalidad global de 194,67/105 (similar al de las pacientes con diabetes mellitus) y 438,82/105 nacidos vivos, respectivamente, con mayor riesgo ajustado de infarto de miocardio (HR: 54,43; IC95%: 16,04-184, 78), insuficiencia cardiaca (HR:11,10; IC95%:2,71-45,52), intervención coronaria percutánea (HR:228,32; IC95%:43,34-1203,00), ictus (HR:8,02; IC95%:3,79-16,99) y muerte materna (HR: 11,68; IC95%: 7,97-17,10). Igualmente, los riesgos relativos, ajustados por las variables confundentes consideradas, de presentar cualquier ECVG (HR: 9,95; IC95%:5,60-17,67) y la muerte relacionada con ECVG (HR: 5,59; IC95%:0,78-40,35) fueron desfavorables para las pacientes con LES.

## Comentarios

Las grandes bases de datos de ámbito nacional, como esta del National Health Insurance Database de Taiwan son de gran utilidad. Permiten conocer las medidas de frecuencia de las enfermedades con un bajo costo final (Arthritis Rheum 2004;50:3170-6, Am J Obstet Gynecol 2008;199:127.e1-127.e6, Lupus 2010;19:1250-5, Pediatr Nephrol 2011; 26:93-8, J Rheumatol 2012;39:496-503), especialmente en procesos poco frecuentes, como son los ECVG y la mortalidad en mujeres durante el periodo postnatal. El carácter multicéntrico de estos registros evita el sesgo de selección de los estudios realizados en centros altamente especializados en el LES. En estos casos se requieren grandes tamaños muestrales para poder establecer la magnitud del riesgo, controlando el posible efecto de confusión de otros factores, así como el error aleatorio de los estimadores. Los estudios de grandes cohortes de base poblacional basados en registros pueden ser muy eficientes, pero también tienen problemas derivados de la calidad de la información que se recoge. El diagnóstico de LES mediante el código 710.0 del CIE-9, sin asegurar la presencia de criterios de clasificación ACR, puede ser cuestionable en algunos casos. Por otra parte, la falta de información en los registros de datos sociodemográficos o clínicos que sean relevantes impiden aclarar sus implicaciones en la evolución de las pacientes. A pesar de que la situación ha mejorado en las últimas décadas, la frecuencia de las enfermedades cardiovasculares y la mortalidad son mayores en el LES que en la población general (J Rheumatol 2008;35:2152-8, Arthritis Care Res 2010;62:881-7, J Rheumatol 2012;39:458-60) y, como se concluye de este estudio y en otros (Am J Obstet Gynecol 2008;199:127.e1-127.e6), también esta situación se presenta durante la gestación o en el periodo postnatal, por lo que debe tenerse especial atención en ese momento, con la finalidad de evitar las graves complicaciones que pueden derivarse.

## LENALINOMIDA EN EL TRATAMIENTO DE LAS FORMAS REFRACTARIAS DE LUPUS CUTÁNEO

Cortes-Hernandez J, Avila G, Vilardell-Tarres M, Ordi-Ros J. *Arthritis Res Ther* 2012, 14:R265.

Los autores, que trabajan en la Unidad de Enfermedades Autoinmunes del Hospital Vall d'Hebron de Barcelona, han llevado a cabo un ensayo clínico en fase II para evaluar la eficacia y seguridad de la lenalidomida (LN) en el tratamiento de pacientes con lupus eritematoso cutáneo (LEC) refractario. Entre enero de 2009 y diciembre de 2010, se incluyeron 15 pacientes de un solo centro con LEC (discoide, profundus o subagudo), 14 de los cuales habían sido refractarios o intolerantes al tratamiento con Talidomida, y uno presentaba más del 18% de afectación de la piel. No se incluyó un grupo control de comparación en paralelo. El tratamiento con LN oral se inició con 5 mg/día, durante 4 semanas, y se aumentó a 10 mg/día según la respuesta, procediéndose a la retirada en las siguientes semanas o meses. La media de seguimiento fue de 15 meses (rango de 7 a 30 meses) y el tratamiento se mantuvo durante una mediana de 11 meses (rango de 3 a 30 meses). El resultado principal de evaluación de eficacia fue la frecuencia de respuesta completa (RC), definida como una puntuación de actividad cutánea (eritema, descamación, hipertrofia), CLASI, de 0. Las medidas secundarias incluyeron los efectos adversos (EAs), brotes cutáneos y sistémicos y alteraciones inmunológicas. Una paciente tuvo que suspender el tratamiento al cabo de una semana por intolerancia digestiva. No hubo pérdidas de seguimiento. Todos los pacientes mejoraron clínicamente, lo que pudo observarse a partir de la segunda semana de tratamiento. Se obtuvo una RC en 12 (86%) pacientes, pero el 75% presentaron nuevos brotes de actividad a las 2-8 semanas de suspender la medicación. No se observaron efectos en las manifestaciones sistémicas, parámetros inmunológicos o la puntuación CLASI de lesión cutánea establecida (cicatrización, despigmentación, atrofia, paniculitis). Los EAs que se presentaron incluyeron

insomnio, neutropenia grado 2 y síntomas gastrointestinales, que fueron de poca importancia (13%) y que se resolvieron al suspender la LN. No hubo ningún caso de polineuropatía ni trombosis.

### Comentarios

El LEC tiene diferentes formas clínicas y puede llevar un curso crónico o recidivante. Las lesiones cutáneas son idénticas en las formas de lupus cutáneo y sistémico (Autoimmun Rev 2009; 8:467-73). El tratamiento puede ser muy difícil, tanto por la refractariedad como por las frecuentes recidivas de las lesiones. Se han llevado a cabo pocos ensa-

ayos clínicos para valorar la eficacia de los tratamientos utilizados (J Am Acad Dermatol 2011; 65:e195-213). En principio, se recomienda el empleo de medicación tópica y antipalúdicos y pasar a otros tratamientos sistémicos en casos de falta de respuesta (J Am Acad Dermatol 2011;65: e179-93). La actividad y cronicidad de las lesiones cutáneas puede medirse con un instrumento, CLASI (Cutaneous Lupus Erythematosus Disease Area and Severity Index), que está validado y se ha mostrado reproducible (J Invest Dermatol 2005;125:889-94, Mod Rheumatol 2012;22:249-55). A pesar de los excelentes resultados

que se obtuvieron en este estudio, tanto en términos de eficacia, con respuesta de la inflamación en todos los pacientes, sin progresión de las lesiones cicatriciales, como de seguridad, con escasos y leves EAs, este ensayo clínico piloto, presenta los problemas inherentes a un estudio sin grupo control en paralelo y de pequeño tamaño muestral (nivel 3 de evidencia OCEBM). Por otra parte, la rápida reaparición de las lesiones de LEC tras la suspensión del tratamiento con LN, así como su alto coste actual, son aspectos a valorar, a favor y en contra, cuando nos planteemos su empleo en nuestra práctica clínica habitual.

# ARTRITIS REUMATOIDE



Rosa García Portales

Servicio de Reumatología.  
Hospital Clínico Virgen de la Victoria. Málaga.

## ¿CON QUÉ PRECOCIDAD APARECE EL RIESGO CARDIOVASCULAR EN EL CURSO DE LA ARTRITIS REUMATOIDE?

Anne M Kerola, Markku J Kauppi, Tuomas Kerola, et al. Ann Rheum Dis 2012;71: 1606-1615.

La artritis reumatoide (AR) está asociada a un amplio espectro de comorbilidades, con efectos importantes en la mortalidad, incapacidad y calidad de vida. Especialmente, el aumento de riesgo cardiovascular (CV) complica el pronóstico de estos pacientes y cualquier estrategia terapéutica dirigida a reducir la inflamación precozmente incide en el exceso de mortalidad de origen CV. Desde hace algunas décadas, el convencimiento de tratar eficazmente y sin demora las fases iniciales de AR,

y los resultados altamente beneficiosos sobre la historia natural de la enfermedad, frenando la inflamación y el daño estructural, lo que se ha denominado “ventana de oportunidad”, ha generado algunas cuestiones como: ¿cuándo comienza el aumento de riesgo CV en la AR? Varias teorías explican la relación entre riesgo CV acumulado durante el curso de la enfermedad, destacando. Por un lado, la participación de factores específicos (inmunológicos, inflamatorios, uso de corticoides, AINEs, etc.) y por otro lado, factores genéticos, tabaco y dieta actuando previamente al inicio de la AR. Hoy día se cree que estos factores interactúan de forma combinada. El estudio que se comenta evalúa la evidencia disponible sobre la existencia de cambios subclínicos, incluyendo disfunción endotelial y aterosclero-

sis, así como eventos clínicos como enfermedad coronaria, infarto agudo de miocardio (IAM), insuficiencia cardíaca congestiva y muerte de origen CV, previa al diagnóstico de AR y durante los primeros años de la enfermedad, y en el primer año como forma de inicio. Se realiza una búsqueda bibliográfica usando la base de datos Medline y PubMed, y se analizan los resultados de 25 estudios cuya calidad metodológica cumple con los requisitos exigidos por los autores. Entre los resultados destacan, cambios morfológicos vasculares con engrosamiento de la íntima-media de la arteria carótida interna y placas de ateroma, presentes en el primer año tras el diagnóstico de AR. El riesgo de enfermedad coronaria e IAM permanece también desde el inicio del diagnóstico. La prevalencia de hipertensión arterial es similar a

la población general. La mortalidad de origen CV no aumenta durante el primer año de la AR respecto a población control de referencia. En conclusión, la valoración sistemática del riesgo CV, sobretudo al inicio de la AR, puede generar importantes beneficios y medidas de desenlace que deben ir dirigidas a intervenciones preventivas y terapéuticas más eficaces.

## Comentarios

El riesgo CV en pacientes con AR requiere una aproximación en varios sentidos. Recientemente, la EULAR ha publicado unas recomendaciones muy útiles para el manejo, que va más allá del estricto tratamiento con los fármacos disponibles en el momento actual. Se considera que la AR aporta una carga extraordinaria de riesgo y en relación a población de referencia, utilizando el SCORE, hay que multiplicar por 1.5 si la AR tiene una evolución de más de 10 años, FR y anti-CCP positivos, y la presencia de manifestaciones extraarticulares. Esto puede suponer una limitación en fases iniciales de la enfermedad, en la cual ya existe un riesgo basal CV mediado por múltiples factores interactuando, incluso en fase preclínica cuando las alteraciones inmunológicas ya están enviando señales patogénicas a diferentes tejidos. Se necesitan futuros estudios para optimizar en profundidad la ventana de oportunidad.

## EFFECTO DE ANTIINFLAMATORIOS NO ESTEROIDEOS EN LA CONCENTRACIÓN DE PCR EN PACIENTES CON ARTRITIS REUMATOIDE

Simon Tarp, Else M. Bartels, Henning Bliddal, et al. *Arthritis & Rheumatism*, Vol. 64, No. 11, November 2012, pp 3511–3521.

Los antiinflamatorios no esteroideos (AINEs) son una clase importante de fármacos en el tratamiento de la AR porque reducen la inflamación y el dolor. A pesar de ser igualmente eficaces, sigue siendo controvertido el uso de inhibidores de cox 2 sobre cox

1. Los efectos cardiovasculares (CV) y gastrointestinales (GI) de ambos deben ser ponderados en el paciente individual para justificar una indicación sobre otra. Recientemente se han publicado algunos metaanálisis sobre eventos cardiovasculares (CV) e inhibidores selectivos de cox 2, sin llegar a una clara asociación.

El nivel de proteína C reactiva (PCR) en AR es un biomarcador de enfermedad sistémica y actividad de la enfermedad. Otro aspecto de la PCR es su asociación como predictor independiente de riesgo CV, de tal forma que determinadas intervenciones dirigidas a la disminución de PCR conllevan una reducción de la incidencia del primer evento CV importante y la muerte de cualquier causa. Está poco documentado en la literatura el efecto de AINEs sobre la PCR en pacientes con AR, y basado en tal objetivo se comenta este estudio de origen danés que realiza una revisión sistemática y metaanálisis de la evidencia disponible en los cambios de PCR con diferentes clases de AINEs. Mediante una búsqueda sistemática en diversas fuentes bibliográficas (Medline, Cochrane Central Register of Controlled Trials, EMBase, ect.), se seleccionaron 54 estudios de grupos paralelos, aleatorizados, controlados por placebo, de tratamiento oral de AINEs en pacientes con AR y PCR disponible. Se calcularon las diferencias medias estandarizadas (SMDs) entre grupos según concentración de PCR, así como análisis estratificado para evaluar diferencias entre AINEs. Entre los resultados destacan 19 estudios con 10 AINEs diferentes, sin diferencias totales en el nivel de PCR (SMD 0.01 [95% CI 0.03, 0.06], P = 0.62). Sin embargo, el análisis estratificado pre-específico mostró efectos variables en la PCR según el AINE utilizado. De tal forma que lumiracoxib tenía un aumento persistente y significativo en PCR (SMD 0.13 [95% CI 0.01, 0.25], P = 0.037) mientras que naproxeno causó un descenso significativo en la concentración de PCR (SMD 0.11 [95% CI 0.20, 0.02], P = 0.022). Las conclusiones de este estudio de revisión sistemática son que, considerados

globalmente, los AINEs no tienen efecto en el nivel de PCR en AR. Sin embargo, los AINEs no selectivos, en concreto naproxeno, se asocian con un descenso significativo de PCR mientras que inhibidores selectivos de cox 2 tienen el efecto contrario.

## Comentarios

Hay diversos argumentos para explicar las diferencias de los efectos clínicos de AINEs. Una cuestión en el aire que parece importante en esta revisión sería si la asociación con riesgo CV de coxibs depende también en parte de este mecanismo negativo sobre la PCR. En el marco teórico los resultados son controvertidos, la expresión de cox 2 es inducida por aterosclerosis y la inhibición de esta isoenzima podría disminuir el estado inflamatorio a nivel endotelial causado por la aterosclerosis. Hoy día no se puede descartar la posibilidad de otros mecanismos implicados en el riesgo CV de AINEs y el riesgo basal de AR, y los diferentes efectos interactuando sobre prostaciclina/tromboxano A2, presión arterial, función endotelial, óxido nítrico, retención de volumen, etc., están conectados en el paciente individual.

## GOLIMUMAB EN PACIENTES CON ARTRITIS REUMATOIDE ACTIVA EN TRATAMIENTO PREVIO CON ANTI-TNF: RESULTADOS DEL ESTUDIO DE EXTENSIÓN A LARGO PLAZO DEL ENSAYO CLÍNICO GO-AFTER, DATOS A 160 SEMANAS

Josef S Smolen, Jonathan Kay, Robert B M Landewé, y cols. *Ann Rheum Dis* 2012;71: 1671–1679.

Los fármacos anti-TNF se han utilizado en AR desde hace más de 10 años, la experiencia positiva acumulada ha permitido la optimización del tratamiento con cambios entre anti-TNF si la respuesta clínica esperada no ha sido satisfactoria. El estudio GO-AFTER (Golimumab After Former antitumor necrosis factor  $\alpha$  Therapy Evaluated in Rheumatoid arthritis) ha sido el pri-

mer estudio prospectivo, aleatorizado, fase 3, doble ciego y controlado por placebo que valora la respuesta a golimumab (anticuerpo monoclonal humano anti-TNF, administración subcutánea cada 4 semanas) a las 24 semanas en pacientes con AR activa y tratamiento previo con FAMEs y algún anti-TNF, lo que representa un subgrupo de pacientes con un grado de dificultad añadido para el manejo terapéutico de su enfermedad. En esta revisión se analizan los datos más destacables del estudio de extensión a las 160 semanas del ensayo clínico GO-AFTER. Un total de 459 pacientes fueron estratificados en varios grupos de 1-3 según asignación de dosis (placebo, 50 y 100 mg/4 semanas, respectivamente). Entre los resultados destacan, del total de pacien-

tes tratados, 236 (51%) continuaron tratamiento más allá de las 160 semanas, con mejoría mantenida de la respuesta ACR 20 y disminución de 0.25 unidades del HAQ en un 70-80% de pacientes. Ajustado por tiempo de seguimiento, la incidencia de efectos adversos por 100 pacientes-año no mostró diferencias significativas respecto a lo descrito con otros anti-TNF, en cuanto a infecciones graves, tumores y muerte. Por tanto, las conclusiones de este estudio de extensión a largo plazo, indican que golimumab en pacientes con fracaso previo o intolerancia a un anti-TNF en los que se interrumpió el tratamiento, puede ser una alternativa válida y segura, ya que hasta un 70% de pacientes experimenta una mejoría clínica y funcional sostenida en el tiempo.

## Comentarios

El estudio GO-AFTER es el primer ensayo clínico que valora la eficacia según grupos aleatorizados de tratamientos en pacientes con fracaso previo a anti-TNF. Los datos en el período de extensión a 3 años, muestran una eficacia similar entre las dos dosis de golimumab (50 y 100 mg). Sin embargo, en la semana 14 de tratamiento, un 70% de pacientes incrementaron dosis que se mantuvo en la fase de extensión, indicando la naturaleza refractaria de la AR en pacientes que han estado expuestos previamente a anti-TNF. Esta estrategia terapéutica es aceptada en otros estudios y en la práctica clínica habitual, justificando el cambio entre anti-TNF cuando no se alcanza remisión o actividad mínima de la enfermedad.

# SÍNDROME ANTIFOSFOLÍPIDO



María Teresa Camps García

Unidad de Enfermedades Autoinmunes Sistémicas.  
Servicio de Medicina Interna. Hospital Universitario Carlos Haya. Málaga.

## RECOMENDACIONES BASADAS EN LA EVIDENCIA PARA LA PREVENCIÓN Y EL TRATAMIENTO A LARGO PLAZO DE LAS TROMBOSIS EN PACIENTES CON ANTICUERPOS ANTIFOSFOLIPÍDICOS POSITIVOS: INFORME DEL GRUPO DE TRABAJO PARA LA PREVENCIÓN Y TRATAMIENTO A LARGO PLAZO DEL 13º CONGRESO INTERNACIONAL DE ANTICUERPOS

### ANTIFOSFOLIPÍDICOS

Ruiz Irastorza G, Cuadrado MJ, Ruiz Arruza I, et al. *Lupus* 2011; 20:206-18.

Prevención primaria en los portadores de anticuerpos antifosfolipídicos.

Bertero MT. *Lupus* 2012; 21:751-754

De estos dos artículos solo quiero destacar **Las Recomendaciones para la Prevención y el Tratamiento a largo plazo de las Trombosis en pacientes con AAF** recogidas en el consenso de Galvestone (2010) y subrayar que la mejor recomendación tiene un grado de evidencia (GE) 1C. Esto es lo que tenemos, en espera de ensayos clínicos aleatorizados, lo que hace que el tratamiento de cada situación sea muy personalizado y muy a criterio del médico.

Para la elaboración de las mismas, los expertos reunidos en Galvestone, intentan dar respuesta a una serie de preguntas, realizando una revisión sistemática de la literatura

(PUBMED /EMBASE). Las preguntas son las siguientes:

1.- ¿Cuál es el riesgo del primer evento trombótico en pacientes con LES y aPL, en mujeres con solo SAF obstétrico, y en pacientes asintomáticos con aPL?

2.- ¿Cuál es el riesgo de recurrencias en pacientes no tratados con SAF y trombosis previa (arterial o venosa)?

3.- ¿Cuáles son los factores que influyen en el riesgo de trombosis (primara o recurrentes) en pacientes con aPL?

4.- ¿Es la tromboprolifaxis con AAS o hidroxicloroquina efectiva y segura?

5.- ¿Cuál es el mejor tratamiento

para prevenir recurrencias en pacientes con aPL y trombosis arterial o venosa, cumplan o no los criterios de Sidney?

Las Recomendaciones recogidas tras la revisión sistemática (consenso de Galvestone) son las siguientes:

### **Portadores de aFL sin enfermedad asociada**

Las recomendaciones van dirigidas a los que tengan **un perfil de alto riesgo de aFL** (A. Lúpico positivo, triple positividad (AL+ aCL +anti B2GPI) o aCL persistentemente positivos a títulos medios-altos): control estricto de los FR: GE no determinado; profilaxis de trombosis a dosis habitual con HBPM en situaciones de riesgo como cirugía, inmovilización prolongada o puerperio: **GE 1C**; tromboprofilaxis primaria a largo plazo con AAS a bajas dosis, especialmente en presencia de otros FRV de trombosis: **GE 2C**.

**En los pacientes portadores de aFL + LES**; tromboprofilaxis primaria con hidroxicloroquina: **GE 1B**; y AAS: **GE 2B**.

### **Tromboprofilaxis secundaria**

Los pacientes con SAF definido y primer evento trombotico venoso deberán recibir anticoagulación oral (INR: 2-3): **GE 1B**.

Los pacientes con SAF definido y primer evento de trombosis arterial deberían ser tratados con anticoagulación (INR:>3) o tratamiento con ACO (INR: 2-3) + antiagregación. Otros autores consideran que solo la antiagregación o la ACO con INR 2-3 serían suficientes: **GE no consenso**.

Los pacientes con SAF NO ASOCIADO A LES que presenten un primer episodio arterial cerebral no cardioembólico, con perfil de aFL de bajo riesgo y la presencia de FR reversibles podrían ser considerados de forma individual a recibir solo antiagregación: **GE no consenso**.

### **Duración del tratamiento**

Los pacientes con diagnostico definido de SAF deberían recibir tratamiento antitrombotico indefinido: **GE 1C**.

En caso de 1º evento trombotico venoso, perfil aFL de bajo riesgo y factor desencadenante conocido

transitorio, la anticoagulación podría limitarse a 3-6 meses: **GE no determinado**.

### **Casos refractarios a la aco**

Los pacientes con trombosis recurrentes a pesar de ACO, los que tienen difícil control con INR fluctuantes, los que tienen historia de sangrado, podría considerarse como alternativa la HBPM a largo plazo: **GE no determinada**.

## **AVANCES DE INTERÉS CLÍNICO EN EL DIAGNOSTICO Y TRATAMIENTO DE LOS PACIENTES CON SÍNDROME ANTIFOSFOLÍPIDO (SAF)**

Rodríguez García JL y Khamashta MA. Revista Clínica Española 2012

En esta revisión se recogen varios aspectos novedosos relacionados con el diagnóstico y manejo clínico del SAF que parecen de interés:

### **SaAFseronegativo [saf(-)]**

En nuestra práctica clínica no es infrecuente encontrar pacientes con manifestaciones clínicas sugestivas de SAF que son persistentemente negativos para anticardiolipina (aCL), anticoagulante lúpico (AL) y anti B2 GPI; a estos casos se les denomina SAF (-). Estos pacientes pueden tener otros anticuerpos (Ac), que no forman parte de las pruebas de cribado debido a la ausencia de técnicas de laboratorio estandarizadas para medirlos. Recientemente se ha publicado una serie de 67 pacientes con SAF (-) y se compara con 87 SAF (+). Las manifestaciones tromboticas y obstétricas fueron similares en ambos grupos, incluida la recurrencia de los eventos vasculares en quienes se suspendió la anticoagulación o los niveles de INR no se mantuvieron en rango terapéutico. Se observó tasa inferior de embarazos con éxito en el grupo SAF (-) (38% vs 50%; p=0.03), lo que pudo estar relacionado con el hecho de que las pacientes con SAF (-) no habrían recibido el mismo tratamiento durante el embarazo que los SAF (+). Casi el 25% de

los pacientes SAF (-) fueron positivos cuando se determinaron otros aFL.

### **HBPM en el tratamiento del SAF a largo plazo**

En nuestra práctica vemos recurrencias tromboticas a pesar de una adecuada anticoagulación. El manejo de estos pacientes es controvertido y la HBPM puede ser una alternativa, pero se desconocen los efectos sobre la seguridad y eficacia de estas HBPM mas allá del periodo de 9 meses en pacientes con SAF embarazadas. Hay un estudio retrospectivo de 23 pacientes con SAF (Sidney) que fueron tratados al menos un año con HBPM a dosis de anticoagulación. La duración media del Tº fue de 36 meses (14-216m). El 69% había recibido enoxaparina y el resto dalteparina o tinzaparina. Se observó una respuesta completa o parcial sin evidencia de retrombosis en el 87%. No se produjeron hemorragias, ni trombopenia. La osteoporosis confirmada por densitometría se observó en el 23% de los pacientes, pero todos ellos estaban con esteroides.

### **Prednisona (PD) a dosis bajas en mujeres con SAF y pérdidas fetales recurrentes (PFR)**

Aunque las PFR en mujeres con SAF han disminuido significativamente con el tratamiento de AAS y HPBM, existe un 10% de pacientes en el que este tratamiento resulta ineficaz, debido probablemente a la existencia de otros mecanismos no tromboticos a nivel placentario. Cada vez hay más evidencias del papel de la activación del complemento como causa del daño tisular en la placenta humana que llevarían a la PF y es aquí donde la PD puede jugar su papel. Hay un estudio que incluye a 18 mujeres con SAF, entre 1999-2008, con al menos un aborto con AAS y HBPM, y a quienes se les trató junto a la anticoagulación estándar, con PD a dosis de 10 mg/d desde la confirmación del embarazo hasta la semana 14. Se trataron 23 embarazos con un resultado final de 61% de RN vivos. No se observó morbilidad para la madre ni para el feto.

## Comentarios

Me ha parecido de gran interés el artículo y quisiera terminar con las conclusiones sobre lo leído que pueden ser muy útiles en nuestro día a día, aunque luego cada cual será muy dueño de seguir o no estas recomendaciones:

1.- Debemos pensar en SAF (-) cuando existen datos clínicos, a pesar de la (-) de los aFL incluidos en los criterios de Sidney, ya que un tra-

tamiento adecuado puede prevenir las trombosis y mejorar el pronóstico materno-fetal.

2.- Aunque conocemos otros tratamientos para los pacientes refractarios a ACO (aumentar el INR>3, asociar antiagregación o HCQ), los resultados del estudio presentado, indican que la HBPM a largo plazo a dosis anticoagulantes, puede ser una alternativa eficaz y segura para este subgrupo de

pacientes, en espera de ensayos clínicos controlados.

3.- A pesar de la mala prensa y malos resultados de los esteroides en SAF obstétrico, este estudio concluye que las pacientes con SAF obstétrico, refractarias al tratamiento estándar, pueden mejorar el pronóstico materno fetal cuando se añaden al tratamiento estándar, bajas dosis de esteroides en el 1er trimestre de gestación.

# VASCULITIS



José Luis Callejas Rubio  
Manuela Moreno Higuera

Unidad de Enfermedades Autoinmunes  
Sistémicas. Hospital San Cecilio. Granada

## TOCILIZUMAB: UN ARMA MÁS EN EL TRATAMIENTO DE LAS VASCULITIS DE GRANDES VASOS

Unizony S, Arias-Urdaneta L, Miloslavsky E, et al. *Arthritis Care Res* 2012; 64(11):1720-9.

La IL-6 es una citoquina proinflamatoria que interviene en la patogénesis de diversas enfermedades, incluidas las vasculitis de grandes vasos, y su concentración se correlaciona con la actividad de la enfermedad. Actúa a través de dos moléculas, IL-6R (IL-6-receptor específico) con las isoformas mIL-6R (transmembrana) y sIL-6R (soluble), y gp130 (transductor de señales). Tocilizumab (TCZ) es un anticuerpo humanizado anti IL-6R humano que inhibe ambas isoformas. En este estudio retrospectivo se evalúan los resultados clínicos, serológicos y radiológicos del tratamiento con TCZ en 7 pacientes con arteritis de células gigantes (ACG), 2 con arteritis de Takayasu (AT) y 1 con polimialgia reumática (PMR) tratados con tocilizumab (TCZ). Todos los pacientes habían fracasado a terapia conven-

cional de segunda línea (7 de ellos a 3 fármacos: metotrexate, azatioprina, ciclofosfamida, adalimumab, etanercept e infliximab) o presentaron efectos adversos indeseables, con una media de 2,4 brotes/año. La dosis de TCZ empleada fue de 4 mg/kg/mes en 2 ACG y de 8 mg/kg/mes en el resto de pacientes. El promedio de duración del tratamiento fue de 7,8 meses (4-12 meses). Todos los pacientes entraron en remisión clínica, que se mantuvo durante el tratamiento. La dosis de prednisona antes y después de TCZ disminuyó de forma significativa (20,8 mg/día vs 4,1 mg/día;  $p=0,0001$ ), y tras 8 meses sólo 3 pacientes tomaban prednisona a bajas dosis. La VSG y PCR se redujeron también de forma significativa (41,5 a 7 mm/hora y de 29 a 3,8 mg/L respectivamente;  $p=0,0001$ ). La concentración de IL-6 previa al tratamiento estaba elevada en todos los pacientes excepto uno con ACG (2.8-34 pg/ml; normal 0,31 a 5) y tras la infusión de TCZ en 7 de 8 casos (5 ACG y 2 AT), aumentó significativamente (30,9-308 pg/ml).

Entre los efectos adversos destacar neutropenia e hipertransaminasemia leves en 4 pacientes. La autopsia de una paciente que murió de un infarto de miocardio postoperatorio después de una cirugía electiva reveló vasculitis persistente de grandes y medianas arterias, lo que indica la persistencia de inflamación a pesar del aparente control clínico

Los autores concluyen que la IL-6 puede ser un mediador clave y que TCZ puede mantener la remisión de la enfermedad, consiguiendo una mejoría clínica, serológica y radiológica, y la reducción de la dosis acumulativa de GC en pacientes con ACG refractaria/recurrente, AT o PMR con fracaso a segunda línea de inmunosupresores. El aumento paradójico de los niveles de IL-6, se explicaría por la inhibición de su catabolismo producida por el bloqueo IL-6R, de tal forma que tras la administración de TCZ podría reflejarse el estado real de la producción endógena de citoquinas con mayor precisión que las concentraciones previas al tratamiento

## Comentarios

A pesar de tratarse de la mayor serie de casos publicada hasta ahora en este grupo de pacientes y el único estudio que proporciona información del tratamiento durante 6 meses, tiene varias limitaciones: la naturaleza retrospectiva, una muestra pequeña, la ausencia de controles y un periodo corto de seguimiento. Destacar la rapidez en el control de las manifestaciones clínicas y la posibilidad de disminución de la dosis de GC.

### PAUTA FIJA SEMESTRAL DE RITUXIMAB EN FORMAS RECIDIVANTES DE VASCULITIS ASOCIADAS A ANCA ¿ADIÓS AL TRATAMIENTO CRÓNICO INMUNOPRESOR?

Smith RN, Jones RB, Guerry M, et al. *Arthritis Rheum* 2012;64(11):3760-9.

Se trata de un estudio retrospectivo que incluyó a pacientes con formas refractarias o recidivantes de vasculitis asociadas a ANCA (VAA), excluyendo Churg-Strauss, a los que se administró rituximab (RTX), en tres grupos. El grupo A (n=28) recibió RTX (4 infusiones semanales de 375mg/m<sup>2</sup> o 2 quincenales de 1g) y posteriormente RTX en caso de recidiva. El grupo B (n=45) recibió re-tratamiento de rutina durante 2 años (2 dosis de 1g para inducción y luego 1g cada 6 meses; en total 6 g). El grupo C (n=19) incluyó a pacientes del grupo A que recidivaron y pasaron a la pauta de re-tratamiento durante 2 años. Se suspendió el resto de tratamiento inmunosupresor cuando se administró la primera dosis de RTX en el 62% del grupo A, 95% del grupo B y 100% del grupo C, y se realizó una pauta descendente de corticoides en todos los grupos. Se consideraron pacientes refractarios/recidivantes a aquellos que nunca habían alcanzado la remisión y a los que experimentaron una recidiva a pesar de mantener tratamiento inmunosupresor y/o estaban en remisión parcial pero requerían una dosis >10mg/d de prednisolona para su control. La actividad se graduó de acuerdo con el Índice de

Extensión de Enfermedad (DEI). Se consideró remisión completa (RC) un DEI <2 con una dosis de prednisolona <10mg/d, y una remisión parcial (RP) una reducción >50% del DEI. La RC/RP se alcanzó en 26/28 (93%) del grupo A, 43/45(96%) del grupo B y 18/19(95%) del grupo C. A los 2 años, la recidivas había aparecido en 19/26 (73%) del grupo A, 5/43(12%) del grupo B (p<0,001) y 2/18 (11%) del grupo C (p<0,001). A los 24 meses, 46% del grupo A recibía tratamiento inmunosupresor, 1 paciente del grupo B recibía lgs iv y 2 del grupo C recibían azatioprina e lgs iv respectivamente. Al final del seguimiento, con una mediana de 44 meses, las recidivas habían ocurrido en 85% del grupo A, 26% del grupo B (p<0,001) y 56% del grupo C (p<0,001). Los pacientes re-tratados de rutina con RTX toleraron bien el tratamiento, sin problemas de seguridad.

Se concluye que el re-tratamiento semestral durante dos años con RTX se asocia con una reducción significativa de recidivas y una remisión más prolongada durante el seguimiento.

## Comentarios

En mi opinión este estudio tiene dos aspectos muy interesantes. Uno es que la pauta semestral fija es una opción a tener en cuenta en los pacientes con formas muy recidivantes, y el otro y fundamental, que esta respuesta se consigue en pacientes refractarios en los que se suspende el tratamiento inmunosupresor concomitante.

### CLASIFICACIÓN DE LAS VASCULITIS ASOCIADAS A ANCA EN FUNCIÓN DE SU ESPECIFICIDAD. "MAS ALLÁ DEL WEGENER/PAM O DE LAS VASCULITIS C-ANCA/P-ANCA

Lionaki S, Blyth ER, Hogan S, et al. *Arth Rheum* 2012;64:10:33452-62

En este estudio los autores comparan la utilidad de tres sistemas de clasificación para predecir la resistencia al tratamiento, recidiva, evo-

lución a insuficiencia renal terminal y muerte en una cohorte de 502 pacientes con vasculitis asociada a ANCA confirmada con biopsia, basada en la presencia de vasculitis de vaso pequeño o glomerulonefritis pauci-inmune, con o sin inflamación granulomatosa en riñón, pulmón o tracto aéreo superior. Los sistemas de clasificación empleados son: 1) los de la Conferencia de Consenso de Chapel Hill(CHCC), que las clasifica en poliangiitis con granulomatosis, antes definida como Wegener (GPA), poliangiitis microscópica (PAM) y vasculitis limitada al riñón, 2) los de la Agencia Médica Europea (EMA) que las clasifica en GPA y PAM, y 3) una basada en la especificidad de los ANCA, que las clasifica en ANCA con especificidad frente a la mieloperoxidasa (MPO-ANCA) y ANCA con especificidad frente a la proteínasa 3 (PR3-ANCA). Los ANCA fueron realizados por IFI o ELISA. Se definió 1) resistencia al tratamiento como persistencia o nueva aparición de cualquier manifestación extrarrenal de vasculitis a pesar del tratamiento inmunosupresor y/o deterioro de la función renal con sedimento urinario activo, 2) recidiva como reactivación de la vasculitis en cualquier órgano una vez alcanzada respuesta al tratamiento y 3) insuficiencia renal terminal como la necesidad de hemodiálisis. Entre los resultados, sólo la especificidad de los ANCA fue predictor de recidiva, siendo prácticamente el doble en los pacientes con PR3-ANCA que en los pacientes con MPO-ANCA (HR 1,89 [95% CI 1,33-2,69], p=0,0004). Ni CHCC ni EMA fueron predictores de recidiva. Ninguna de las otras clasificaciones fue predictor de resistencia al tratamiento, insuficiencia renal terminal o muerte.

Los autores concluyen que ya que los ANCA no solo están implicados en la patogenia de las vasculitis y se correlacionan con sus manifestaciones clínicas, sino que predicen su pronóstico, debería incluirse la especificidad de los ANCA en la clasificación diagnóstica, recomendando que PR3-ANCA y MPO-ANCA sean usados junto con los términos PAM, GPA y



glomerulonefritis pauci-inmune en la denominación de las vasculitis asociadas a ANCA.

## Comentarios

Creo que este artículo es un paso más hacia una futura nueva clasificación de las vasculitis asociadas a ANCA. Con la clasificación por especificidad no sólo definimos grupos de riesgo de recidiva, sino que nos permite clasificar de forma correcta a aquellos pacientes con clínica atípica que a veces son difíciles de encasillar como GPA o PAM.

## GENES DISTINTOS, ANCA DISTINTOS, VASCULITIS DISTINTAS


Lyons PA, Rayner TF, Trivedi S, et al. *N Eng J Med* 2012;367(3):214-23

Hay debate sobre si la poliangiitis con granulomatosis (GPA), antes granulomatosis de Wegener, y la poliangiitis microscópica (PAM) representan enfermedades distintas o son formas clínicas distintas de la misma enfermedad. El hecho de que consideren formas clínicas distintas de la misma enfermedad ha determinado que se incluyan en ensayos clínicos como vasculitis asociadas a ANCA (VAA) de forma conjunta. Existe evidencia de un componente genético en su desarrollo, habiéndose asociado con el complejo mayor de histocompatibilidad (HLA), específicamente con el locus HLA DBP1\*0401. Además, se ha sugerido una asociación con el alelo Z del gen de la serpina A1 (SERPINA1) que codifica a la alfa-1 antitripsina, un inhibidor de una proteinasa sérica para la cual la proteinasa 3 es una de los sustratos. Los autores realizan una asociación de mapeo genómico en una cohorte de 1.233 paciente del Reino Unido con VAA y 5.884 controles, y se replica en 1.545 casos de Europa del Norte y 1.666 controles. El genotipado fue realizado con Affymetrix SMP 6.0 Platform en la cohorte y con Sequenom MassARRAY Platform en la cohorte en la que se replicó. Los autores observan una

asociación tanto del HLA como no-HLA con las VAA, y que la GPA y la PAM son genéticamente distintas. La asociación más potente fue con la especificidad antigénica de los ANCA, no con el síndrome clínico. Los PR3-ANCA se asociaron con HLA-DP y los genes de codifican la alfa-1 antitripsina (SERPINA1) y proteinasa 3 (PR3) (P=6,2x10<sup>-89</sup>, P=5,6x10<sup>-12</sup> y P=2,6x10<sup>-7</sup>, respectivamente). Los anti-mieloperoxidasa se asociaron con HLA-DQ (P=2,1x10<sup>-8</sup>).

Este estudio confirma que la patogenia de las vasculitis asociadas a ANCA tiene un componente genético, que existen diferencias genéticas entre la GPA y la PAM, y que estas diferencias están asociadas con la especificada antigénica. La respuesta contra la proteinasa 3 parece ser un dato patogénico central de las VAA asociadas a proteinasa 3. Los datos también sugieren que las VAA frente a proteinasa 3 y frente a mieloperoxidasa son enfermedades autoinmunes distintas.

# ESCLERODERMIA



Norberto Ortego Centeno  
Raquel Ríos Fernández

Unidad de Enfermedades  
Autoinmunes Sistémicas.  
Hospital San Cecilio. Granada

## VASCULITIS SISTÉMICAS EN PACIENTES AFECTOS DE ESCLERODERMIA

Quéméneur T, Mouthon L, Cacoub P, et al. *Medicine* 2013; 92

Se trata de un trabajo procedente de Francia en el que se analizan las características de los pacientes diagnosticados de ES y vasculitis sistémica de forma sincrónica. En total se recogen 12 casos: 9 con una vasculitis asociada a ANCA (7 tipo poliangiitis microscópica y 2 con vasculitis limitadas al riñón) y 3 con una crioglobulinemia mixta (en dos de ellos asociada a síndrome de Sjögren). Todos los pacientes tenían una variante limitada de la esclerodermia. Los autores, además, hacen una revisión de la literatura encontrando otros 42 casos (se desecharon 7 con arteritis de células gigantes o Takayasu). Ocho pacientes procedían de unidades con cohortes de enfermos con ES bien

caracterizadas con un total de 1.120 pacientes, lo que implicaría una tasa de 0,7/100. La vasculitis apareció varios años después del inicio de la ES, tanto en el caso de la crioglobulinemia mixta como en el caso de las vasculitis asociadas a ANCA. En los casos procedentes de la literatura también se encontraron casos con la variante difusa de la ES, aunque prevalecía la limitada. En general, no obstante, el hallazgo de anticuerpos anti Scl70 fue más frecuentes que el de anticuerpos anticentrómero y la enfermedad pulmonar intersticial fue la principal complicación sistémica de la ES. Ocho de los 42 casos habían recibido tratamiento con D-penicilamina, fármaco que se ha relacionado con el desarrollo de vasculitis. En las vasculitis asociadas a ANCA se observaron únicamente p-ANCA, con especificidad anti-MPO. De los 42 pacientes recogidos de la literatura, 36 desarrollaron una insuficiencia renal rápidamente pro-

gresiva, y solo lo hicieron 3 de los 9 de la serie francesa. Aunque la mayoría de los pacientes requirieron tratamiento con corticoides, en ningún caso se registró el desarrollo de una crisis renal. La mortalidad de las series publicadas (13/38 fallecieron en un seguimiento medio de 12,8 meses) fue inferior a la observada en la serie francesa (2/7 fallecieron en un seguimiento de 40,3 meses).

## Comentarios

La prevalencia de asociación entre vasculitis sistémica y ES recogida en la literatura es muy similar a la encontrada por los autores, salvo por un grupo japonés que encuentra una prevalencia incluso 10 veces mayor. Esto hace pensar que se trata de una asociación rara, pero real que, en el caso de la crioglobulinemia parece estar en relación con la presencia de S. de Sjögren. Como quiera que una vasculitis asociada a ANCA puede llevar a un fracaso renal diferente e independiente del observado en la ES, tanto en la patogenia como en el tratamiento, la aparición de una insuficiencia renal en un paciente con ES, preferentemente limitada, y con anti-Scl70 (+), en ausencia de HTA y de datos de anemia hemolítica microangiopática, debe hacer pensar en esta eventualidad y llevar a la realización de una biopsia renal. El tratamiento se hará de la forma convencional sin evitar el uso de glucocorticosteroides que, en todos los casos descritos en la literatura, no se han relacionado con el desarrollo de crisis renal.

## ¿ES LO MISMO LA ENFERMEDAD PULMONAR INTERSTICIAL QUE LA ENFERMEDAD PULMONAR DE LA ESCLERODERMIA?

Murray LA, Rubinowitz A y Herzog EL. Curr Opin Rheumatol 2012; 24:656-662

Se trata de un artículo de revisión en el que los autores repasan las similitudes y diferencias entre la EPI idiopática y la asociada a ES.

La fibrosis pulmonar idiopática (FPI) es un diagnóstico clinicopatológico que se hace en el contexto de los hallazgos de un TACAR y/o biopsia pulmonar consistentes con neumopatía intersticial usual (NIU) en la ausencia de factores de riesgo conocidos para enfermedad pulmonar intersticial como una exposición ambiental a tóxicos pulmonares o una enfermedad autoinmune.

Los pacientes con FPI suelen ser varones, mayores y de raza blanca, a diferencia de los paciente con ES que suelen ser mujeres, jóvenes y de raza negra (en USA). En ambos casos la instauración de la enfermedad es insidiosa.

La TACAR, en los pacientes con FPI suele ser propia de NIU (panal de abeja, bronquiectasias de tracción...), mientras que en la ES suele predominar el visrio deslustrado, más propio de la neumopatía intersticial inespecífica (NINE).

Desde el punto de vista citológico, el BAL no ha demostrado ser útil en el manejo de ninguna de las dos patologías y no es útil para diferenciarlas. La biopsia no se suele realizar.

Los modelos animales son muy similares para el desarrollo de FPI y ES y consisten en la administración de bleomicina de forma intratraqueal o sistémica. La administración sistémica produce una respuesta más parecida a la de la ES, incluso con la aparición de autoanticuerpos. La fibrosis inducida, en todo caso, es reversible.

Diferentes mecanismos patogénicos se han involucrado con ambas entidades, pero de forma poco consistente: anomalías en la señalización Wnt/B catenina, en el metabolismo lipídico, con niveles elevados de ácido lipofosfatídico en ambas entidades o en la coagulación, se han relacionado con el desarrollo de ambas entidades e incluso se han cuestionado como posibles dianas terapéuticas, con escaso éxito hasta ahora.

En cuanto a la regulación inmune, la respuesta al daño se acompaña de una respuesta inflamatoria. En términos de la inmunidad innata, los Toll-like receptors (TLRs) 2, 4 y

9, se han relacionado con la fibrosis inducida por bleomicina y la FPI. Recientemente se han encontrado niveles elevados en sangre y pulmón del activador de TLR4, tenascin C, en pacientes con ES. Parece que las quitinasas y quitinasas-like, como YKL-40, componentes del sistema inmune, también juegan un importante papel en ambas entidades. También se han implicado en ambas enfermedades macrófagos y monocitos, algunos de cuyos productos se han utilizado como marcadores de daño o progresión (CCL18, IL-13, IL-1 antagonista, CCL17, CCL2; CXCL8, CCL22 y S100A9). La participación de linfocitos parece ser más importante en la ES que en la FPI, sobre todo de los B. En cuanto a los autoanticuerpos, parece que juegan algún papel en la ES y ser de escasa importancia en la FPI.

En lo referente al origen y activación de los fibroblastos hay multitud de estudios en marcha. Los fibroblastos de ambas entidades tienen una respuesta inducida a TGF-B1, pero hay discrepancia en cuanto a la expresión de diferentes genes relacionados con la inducción de fibrosis.

La respuesta al tratamiento es diferente en las dos entidades. En el caso de la IFP el tratamiento con inmunosupresores se ha mostrado nocivo, mientras que en la ES puede estabilizar la enfermedad en algunos pacientes.

Diferentes biomarcadores se han relacionado con ambas entidades, algunos solo con la ES (autoanticuerpos, BAFF, IL-6) y otros en ambas entidades (LPA, osteopontina).

## Comentarios

Aunque sin una aplicación práctica en el momento actual, la búsqueda de los mecanismos patogénicos de la afectación intersticial en la ES y la FPI, es fundamental si queremos encontrar tratamientos que realmente sean curativos y no meramente "contemplativos". Además, parece claro que ambas entidades deben reconocer mecanismos solo en parte similares y que lo conocido de una no es directamente extrapolable a la otra.

# SÍNDROME DE SJÖGREN



Nuria Navarrete Navarrete  
José Antonio Vargas Hitos  
José Mario Sabio Sánchez

Unidad de Enfermedades Autoinmunes Sistémicas.  
Servicio de Medicina Interna. Hospital Universitario  
Virgen de las Nieves. Granada.

## AFECTACIÓN PULMONAR EN EL SÍNDROME DE SJÖGREN: PREVALENCIA E IMPLICACIONES EN CALIDAD DE VIDA Y MORTALIDAD

(Palm O, Garen T, Berge Enger T, et al. *Rheumatology (Oxford)*. 2012 Nov 28. [Epub ahead of print])

Diversas publicaciones arrojan diferentes resultados sobre la afectación pulmonar en los pacientes con síndrome de Sjögren (SS). Mientras que algunos encuentran que normalmente la afectación es leve y estable, otros autores describen complicaciones más graves y una tasa de mortalidad mayor que el resto de los pacientes.

El objetivo de este estudio fue describir la prevalencia de las manifestaciones pulmonares en una cohorte noruega de pacientes con SS primario y relacionarla con la calidad de vida y la mortalidad.

Una de las limitaciones del estudio es que los investigadores trabajan en un centro de referencia de enfermedades autoinmunes, lo que determina probablemente que los pacientes atendidos tengan SS con afectación no leve. Los autores encontraron en su cohorte (n = 216) 59 pacientes (22%) con afectación pulmonar, definida como la presencia de síntomas pulmonares con alteraciones en la TC de alta resolución y/o pruebas de función respiratoria alteradas. Esta prevalencia es similar a la descrita por otros autores, en concreto en población española (Ramos-Casals M, Solans R, Rosas J et al. *Medicine* 2008;87:210-9). Los pacientes con enfermedad pulmonar presentaron características clínicas diferenciadoras del resto de pacientes: mayor prevalencia de anticuerpos anti-La/

SSB, linfopenia e historia de fenómeno de Raynaud.

La TC de alta resolución demostró tener una alta sensibilidad y fue patológica en el 85% de los pacientes con síntomas pulmonares. Algunos autores han realizado TC de alta resolución de forma sintomática en pacientes con SS, incluso sin síntomas pulmonares, y han encontrado signos de afectación pulmonar en hasta el 42% de los casos. Esto puede indicar que se está infradiagnosticando la enfermedad pulmonar. Sin embargo, la indicación de esta prueba en pacientes asintomáticos está en discusión. Tendría como objetivo detectar pacientes con enfermedad pulmonar aún asintomática y valorar en ellos la indicación de tratamientos como rituximab, que también es objeto de debate en pacientes asintomáticos.

Treinta y cuatro de los 59 pacientes con enfermedad pulmonar tenían alteradas las pruebas de función respiratoria, con patrones restrictivos sugestivos de enfermedad intersticial pulmonar (alteración de DLCO, FVC y FEV1). Normalmente estas pruebas se alteran cuando hay lesiones morfológicas evidentes en la TC. Son especialmente útiles en el seguimiento de los pacientes, reflejando evolución de la enfermedad o respuesta al tratamiento.

Los pacientes con SS presentan peor calidad de vida que la población general. En este estudio, los pacientes con afectación pulmonar presentaron peor calidad de vida, en concreto menos puntuación en el ítem de función física del cuestionario de calidad de vida SF-36 que los pacientes sin enfermedad pulmonar (P=0.002).

Los pacientes con afectación pulmonar presentaron un riesgo de

mortalidad 4 veces superior al del resto de los pacientes. De acuerdo con otras publicaciones (Lin DF, Yan SM, Zhao Y et al. *Chin Med J* 2010;123:3252-7, este estudio pone de manifiesto que la enfermedad pulmonar determina el pronóstico de los pacientes con SS. Por encima de los 50 años, los pacientes con enfermedad pulmonar tenían menos supervivencia a los 5 y a los 10 años (88% y 73%) que los pacientes sin afectación (96% y 92%).

## Comentarios

Este estudio destaca la importancia de diagnosticar de forma precoz la afectación pulmonar en pacientes con SS, dados la peor calidad de vida que determina y el mal pronóstico vital que confiere. La TC de alta resolución es un instrumento diagnóstico muy útil en el cribado de pacientes con síntomas pulmonares.

## DISFUNCIÓN DEL SISTEMA AUTÓNOMO EN PACIENTES CON SÍNDROME DE SJÖGREN PRIMARIO: ASOCIACIÓN CON CANSANCIO CRÓNICO Y ACTIVIDAD DE LA ACTIVIDAD DE LA ENFERMEDAD

(Newton JL, Frith J, Powell D, et al. *Ann Rheum Dis*. 2012 May 5. (doi 10.1136/annrheumdis-2011-201009) [Epub ahead of print])

La disfunción del sistema nervioso autónomo (DSNA) se ha relacionado con la presencia de cansancio crónico en pacientes con enfermedades autoinmunes. En concreto, en el Síndrome de Sjögren primario (SSp) dicha relación se ha establecido en dos pequeños estudios (am-

bos, n =27) (Cai FZ, Lester S, Lu T, et al. *Arthritis Res Ther* 2008;10:R31; Mandl T, Hammar O, Theander E, et al. *Rheumatology (Oxford)*. 2010 Jun;49(6):1101-6).

En el trabajo que se comenta se determinó la prevalencia de la DSNA en pacientes con SSp y su relación con diversas características clínicas, entre ellas, la actividad de la enfermedad y la presencia de cansancio crónico, en una cohorte de 317 pacientes (298 mujeres) con SSp incluidos en el Registro Británico de SSp ( UK Primary Sjögren´s Síndrome Registry). Se trata de un estudio multicéntrico, transversal, de cohortes. Como grupo control se estudiaron 317 sujetos sanos de edad y sexo similares procedentes de la comunidad. La DSNA se valoró mediante una escala validada denominada Composite Autonomic Symptom Scale (COMPASS). Esta escala consiste en 73 preguntas agrupadas en 10 dominios que identifican síntomas específicos de la DSNA, que incluyen: ortostatismo, síntomas vasomotores y secretagogos, gastroparesia, diarrea, estreñimiento, alteraciones de la vejiga urinaria, trastornos del sueño y síncope. Otras escalas empleadas en la valoración del SSp fueron: el índice de actividad del SSp (ESSDAI), ESSPRI (una medida compuesta por todos los síntomas experimentados y referidos por los pacientes con SSp y que contempla el cansancio, la sequedad y el dolor), índice de gravedad de las sequedades (EULAR Sicca Scale) y otras escalas que valoran cansancio, trastornos del sueño, ansiedad y depresión (HAD) y calidad de vida.

La mediana de edad fue 60 años (50-67). El valor total del COMPASS fue 2,4 veces mayor en los pacientes con SSp que en el grupo control. La prevalencia de DSNA (definida por un COMPASS > 32.5) en el grupo con SSp fue del 55% frente al 20% en el grupo control. De los 10 dominios, solo en 3 de ellos (diarrea, estreñimiento y síncope) no hubo diferencia significativas entre los dos grupos; en los 7 restantes, la puntuación fue significativamente mayor en el grupo de pacientes con SSp. Además, la puntuación total de COMPASS se correlacionó de manera independiente con

ESSDAI (índice de actividad), ESSPRI (síntomas referidos por los pacientes) y HAD (ansiedad y depresión) y, de forma marginal, con cansancio mental; siendo el ESSPRI y el HAD los dos predictores más importantes del DSNA. No hubo en cambio correlación con los marcadores de inflamación (VSG, PCR), edad, duración de la enfermedad y presión arterial.

### Comentarios

A pesar de que se trata de un estudio observacional, éste es, hasta la fecha, el que incluye un mayor número de casos. De este estudio se desprende que la DSNA es un fenómeno frecuente que está presente en algo más de la mitad de los pacientes con SSp. Además, se asocia de manera independiente con la actividad de la enfermedad, con factores psicológicos como la ansiedad

y la depresión, y de forma marginal con el cansancio.

Es posible que parte de la correlación entre COMPASS y ESSPRI se deba a que ambos cuestionarios comparten algunos ítems. Lo mismo sucede con el cuestionario HAD (ansiedad y depresión): ambos recogen síntomas como palpitaciones, mareo o sudoración. Sin embargo es menos evidente que exista una relación que explique la correlación entre la actividad de la enfermedad (ESSDAI) y la DSNA. Es por ello por lo que los autores especulan sobre la posibilidad de que la DSNA pudiera jugar un papel en la patogénesis del SSp. Sin embargo, puesto que se trata de un estudio observacional no se pueden establecer relaciones de causalidad, si bien la realización de estudios encaminados a dilucidar esta cuestión está plenamente justificada.

# NEFROLOGÍA



Ana Ávila Bernabeu

Hospital Universitario Dr. Peset.  
Servicio de Nefrología. Valencia

## UN METAANÁLISIS DE ENSAYOS CLÍNICOS ALEATORIZADOS COMPARANDO TACROLIMUS CON CICLOFOSFAMIDA IV EN EL TRATAMIENTO DE INDUCCIÓN DE LA NEFRITIS LÚPICA

Jing Deng, Donmei Huo et al. *Tohoku J Exp Med* 2012; 227:281-288.

Se trata de un metaanálisis de los ensayos aleatorizados controlados en los que se compara la eficacia y seguridad de tacrolimus+corticoides frente a ciclofosfamida+corticoides en el tratamiento de inducción en nefritis lúpica. Incluyen estudios con pacientes con LES y NL probada por

biopsia clase III, IV, V, V+III, V+IV. La calidad de los estudios se evaluó mediante la escala de Jadad. Se analizaron 5 estudios que incluyen 225 pacientes (203 mujeres); 115 se trataron con tacrolimus y 110 con CyC iv. La edad media osciló entre 24 y 33 años. La duración de los estudios fue de 6 meses. Todos los estudios incluidos declaran aleatorización al azar, pero sólo 1 explicaba el método de aleatorización (generado por ordenador). El diseño de los ensayos no fue doble ciego. La tasa de remisión y respuesta del grupo de tacrolimus fue significativamente superior que el de CyC (RR 1,61; 95%IC 1,17-2,23; p=0,004 y RR 1,25; 95% IC 1,09-1,44; p=0,001) no observando dife-

rencias en la tasa de remisión parcial (RR 0,95, 0,68-1,33;  $p=0,78$ ). No hubo heterogeneidad para esos resultados entre los distintos estudios. Tacrolimus redujo significativamente la proteinuria (SMD -0,52; -0,83 a -0,22;  $P=0,0008$ ), con mínima heterogeneidad. Respecto a la albúmina sérica, aunque los ensayos fueron heterogéneos, los resultados sugieren que tacrolimus puede incrementar la albúmina comparado con CyC (SMD 1,11; 0,17-2,06;  $p=0,02$ ). La tasa de negativización de antiDNA fue mayor en el grupo de tacrolimus (RR 1,34; 1,01-1,78;  $p=0,04$ ). No hubo diferencias en la tasa de normalización de C3 entre tacrolimus y CyC (RR 1,15; 0,75-1,75;  $p=0,52$ ). Tacrolimus redujo el SLEDAI comparado con CyC (SMD -0,59; -1 a -0,19;  $p=0,004$ ), con mínima heterogeneidad.

En cuanto a los efectos adversos, no se observó heterogeneidad entre estudios. Los efectos adversos gastrointestinales y la amenorrea fueron significativamente menores en el grupo de tacrolimus (RR 0,46; 0,22-0,93;  $p=0,03$  y RR 0,14; 0,04-0,5;  $p=0,003$ ). Las tasas de leucopenia, infección, alopecia, anomalías de función hepática, aumento de creatinina, hipertensión e hiperglucemia fueron similares en ambos grupos.

Los resultados del análisis sugieren que tacrolimus puede incrementar la tasa de remisión completa, tasa de respuesta, nivel de albúmina, negativización de antiDNA, reducción de proteinuria y SLEDAI comparado con CyC. Los efectos adversos gastrointestinales y la amenorrea fueron menos frecuentes en pacientes con tacrolimus. En resumen, el metaanálisis sugiere que tacrolimus es más efectivo y seguro que CyC como terapia de inducción en pacientes lúpicos con NL.

## Comentarios

Hay varias limitaciones a este metaanálisis. Los estudios incluidos son de pocos pacientes y la mayoría de baja calidad (lo que condiciona la calidad del metaanálisis). Sólo uno de ellos es multicéntrico y explica el método de aleatorización. Además todos los participantes incluidos son

chinos, por lo que no se puede hacer extensivo el resultado a pacientes de otras razas. Aunque las características basales de los pacientes en todos los estudios analizados son similares, existía cierta heterogeneidad en algunos rasgos clínicos, como el tipo histológico de NL, las dosis de fármacos y las definiciones de remisión. Otro aspecto importante a considerar es la duración del seguimiento, que es fue 6 meses en todos los estudios. Ello hace que sea difícil la valoración de la potencial nefrotoxicidad de tacrolimus y de la aparición de recaídas tras la retirada del mismo.

## TACROLIMUS FRENTE A CICLOFOSFAMIDA EN EL TRATAMIENTO DE LA NEFRITIS LÚPICA PROLIFERATIVA O MEMBRANOSA: UN ESTUDIO DE COHORTES PROSPECTIVO NO ALEATORIZADO

Wang Wang S, Li X, Qu L, et al. *Lupus* 2012; 21: 1025-1035

Tras la publicación del metaanálisis previamente comentado, en Agosto del 2012 se publica este otro estudio que viene a corroborar los resultados que se observan en el metaanálisis. Se trata de un estudio abierto, prospectivo no aleatorizado de cohortes en el que se comparó la eficacia y seguridad de tacrolimus frente a ciclofosfamida en el tratamiento de la nefritis lúpica proliferativa y membranosa.

En dicho estudio se incluyeron 40 pacientes (32 mujeres y 8 varones). La edad media al inicio del estudio fue de 33,88 años (16-64). Todos los pacientes eran chinos. Presentaban datos de afectación renal grave, y algunos de ellos con deterioro de función renal. La pauta de tratamiento fue TAC durante 1 año (dosis variable en función del periodo de tratamiento y de la función renal inicial) vs CyC (pulsos mensuales) 6 m seguido por azatioprina (100 mg/d) otros 6 m. Se realizó análisis por intención de tratar y se incluyeron 20 pacientes en cada grupo. Las características basales en

ambos grupos fueron similares. La tasa de remisión parcial, remisión completa y la tasa de respuesta fue superior en el grupo de tacrolimus en todos los periodos de estudio. La proteinuria se redujo significativamente más en el grupo de tacrolimus desde el inicio de tratamiento ( $p<0,05$ ). La albúmina sérica también aumentó significativamente más, de forma precoz y mantenida en el grupo de tacrolimus. Durante el seguimiento de 12m ninguno de los pacientes con tacrolimus presentó recaídas. En ambos grupos mejoró el score SLEDAI de forma significativa, más en el grupo de tacrolimus. Los niveles de C3 y C4 aumentaron en ambos grupos, sin observar diferencias significativas entre ellos. Anti DNA mejoró, más en el grupo de tacrolimus ( $p=0,031$ ). A los 12 meses, la creatinina media en el grupo de TAC no se modificó, mejorando el FG. En ningún paciente del grupo de tacrolimus aumentó la  $Cr>30\%$  ni hubo que retirar la terapia. En el grupo de CyC, 15% presentó aumento de creatinina, alcanzando 2 pacientes enfermedad renal terminal. No hubo diferencia en el filtrado entre ambos grupos. Los efectos adversos graves fueron más frecuentes en el grupo de CyC, presentando 3 infecciones respiratorias graves que motivaron la retirada y 1 distress respiratorio y 1 tromboembolismo pulmonar con desenlace fatal. En el grupo de tacrolimus los efectos adversos más frecuentes fueron las infecciones urinarias y el síndrome gastrointestinal. La incidencia de otros efectos adversos fue similar en ambos grupos.

En este estudio el régimen con tacrolimus el 45% de los pacientes alcanzaron RP a las 2 semanas y el 95% alcanzaron RP o RC a los 6 meses. Este tratamiento se asoció también con descenso rápido de proteinuria y ascenso de albúmina. Los resultados indican que el régimen de tacrolimus/prednisona parece asociarse a resolución más rápida de los signos y síntomas de la enfermedad e indican que el tratamiento con tacrolimus puede ser efectivo en pacientes chinos con NL proliferativa difusa y membranosa.

## Comentarios

Tras la publicación del metaanálisis previamente comentado, en Agosto del 2012 se publica este otro estudio que viene a corroborar los resultados que se observan en el metaanálisis. Se trata de un estudio abierto, prospectivo no aleatorizado de cohortes en el que se comparó la eficacia y seguridad de tacrolimus frente a ciclofosfamida en el tratamiento de la nefritis lúpica proliferativa y membranosa.

En dicho estudio se incluyeron 40 pacientes (32 mujeres y 8 varones). La edad media al inicio del estudio fue de 33,88 años (16-64). Todos los pacientes eran chinos. Presentaban datos de afectación renal grave, y algunos de ellos con deterioro de función renal. La pauta de tratamiento fue TAC durante 1 año (dosis variable en función del periodo de tratamiento y de la función renal inicial) vs CyC (pulsos mensuales) 6 m seguido por azatioprina (100 mg/d) otros 6 m. Se realizó análisis por intención de tratar y se incluyeron 20 pacientes en cada grupo. Las características basales en ambos grupos fueron similares. La tasa de remisión parcial, remisión completa y la tasa de respuesta fue superior en el grupo de tacrolimus en todos los periodos de estudio. La proteinuria se redujo significativamente más en el grupo de tacrolimus desde el inicio de tratamiento ( $p < 0,05$ ). La albúmina sérica también aumentó significativamente más, de forma precoz y mantenida en el grupo de tacrolimus. Durante el seguimiento de 12m ninguno de los pacientes con tacrolimus presentó recaídas. En ambos grupos mejoró el score SLEDAI de forma significativa, más en el grupo de tacrolimus. Los niveles de C3 y C4 aumentaron en ambos grupos, sin observar diferencias significativas entre ellos. Anti DNA mejoró, más en el grupo de tacrolimus ( $p = 0,031$ ). A los 12 meses, la creatinina media en el grupo de TAC no se modificó, mejorando el FG. En ningún paciente del grupo de tacrolimus aumentó la  $Cr > 30\%$  ni hubo que retirar la terapia. En el grupo de CyC, 15% presentó aumento de creatinina, alcanzando 2 pacientes enfermedad renal terminal. No hubo

diferencia en el filtrado entre ambos grupos. Los efectos adversos graves fueron más frecuentes en el grupo de CyC, presentando 3 infecciones respiratorias graves que motivaron la retirada y 1 distress respiratorio y 1 tromboembolismo pulmonar con desenlace fatal. En el grupo de tacrolimus los efectos adversos más frecuentes fueron las infecciones urinarias y el síndrome gastrointestinal. La incidencia de otros efectos adversos fue similar en ambos grupos. En este estudio el régimen con tacro-

limus el 45% de los pacientes alcanzaron RP a las 2 semanas y el 95% alcanzaron RP o RC a los 6 meses. Este tratamiento se asoció también con descenso rápido de proteinuria y ascenso de albúmina. Los resultados indican que el régimen de tacrolimus/prednisona parece asociarse a resolución más rápida de los signos y síntomas de la enfermedad e indican que el tratamiento con tacrolimus puede ser efectivo en pacientes chinos con NL proliferativa difusa y membranosa.

# INFLAMACIÓN OCULAR



Encarnación Jiménez Rodríguez  
Paloma Rivera de Zea  
Mª Ángeles López-Egea Bueno

Servicio de Oftalmología.  
Hospital Clínico Virgen de la Victoria. Málaga.

## CARACTERÍSTICAS DE LA TOMOGRAFÍA ÓPTICA DE COHERENCIA DE OJOS CON UVEÍTIS ANTERIOR AGUDA

S. Shulman, D. Goldenberg, Z. Habet-Wilner, M. Goldstein, M. Neudorfer. *Isr Med Assoc J.* 2012 Sep;14(9):543-6.

El objetivo de este estudio es utilizar la tomografía +optica de coherencia (OCT) para obtener datos cuantitativos y cualitativos en los cambios de la morfología macular y de la capa de fibras nerviosas de la retina (CFNR) peripapilar en ojos con uveítis anterior aguda. Los autores llevaron a cabo un estudio retrospectivo que incluyó 14 pacientes con uveítis anterior aguda unilateral, con un seguimiento de hasta un mes. Se excluyeron pa-

cientes con otra patología ocular, o que hubieran sido sometidos a cirugía intraocular previa. Se compararon los datos con los recogidos en el ojo sano contralateral. El estudio demostró que existe una diferencia estadísticamente significativa entre el grosor de la retina y de la CFNR peripapilar en cada área de los ojos con uveítis, comparándolos con el grupo de ojos controles, siendo dicho grosor mayor en el primero de los grupos. No se encontró correlación entre los valores de la OCT y las características demográficas de los pacientes.

## Comentarios

La uveítis anterior aguda raramente la podemos encontrar asociada con edema macular o edema de la papila óptica. Tradicionalmente la angiogra-

fía fluoresceínica (AFG) ha sido considerada la prueba "gold standard" para el diagnóstico del edema macular, sin embargo, en los últimos años, la OCT (una prueba diagnóstica no invasiva), ha demostrado tener una sensibilidad del 96% y una especificidad del 100%, comparándola respecto a la AFG, por lo que se ha convertido en la principal herramienta para el diagnóstico y el seguimiento de las alteraciones maculares.

Anteriormente, Trail ya había descrito engrosamiento macular en ojos

con uveítis anterior moderada o grave (demostrando una diferencia media en el grosor retiniano entre el ojo sano y el ojo afecto del 11,2%). En este trabajo se incluyeron también pacientes con uveítis anterior aguda leve, y se encontró una media en el grosor central de  $231.21 \pm 23.44 \mu$  en el grupo de ojos con uveítis, frente a  $214.79 \pm 24.54 \mu$  en el grupo de ojos controles. Además, todos los pacientes presentaron un engrosamiento de la CFNR mayor en los ojos con uveítis ( $109,48 \pm 10,76 \mu$  frente

a  $94,48 \mu$ ). El grosor en la CFNR peripapilar fue mayor en el mismo grupo y en los cuatro cuadrantes, alcanzando una diferencia estadísticamente significativa en los cuadrantes inferior y nasal.

En conclusión, la OCT permite detectar cambios en el segmento posterior de ojos diagnosticados de inflamación anterior leve. Sería interesante llevar a cabo estudios prospectivos, que incluyeran un mayor número de casos y un período de seguimiento más largo.

## EMBARAZO EN ENFERMEDADES AUTOINMUNES



Mª Ángeles Aguirre Zamorano

Servicio de Reumatología. Hospital Reina Sofía. Córdoba.

### EXPOSICIÓN IN UTERO A AZATIOPRINA E INCREMENTO EN LA UTILIZACIÓN DE LOS SERVICIOS DE EDUCACIÓN ESPECIAL EN HIJOS DE MADRES CON LES

Marder W, Ganser MA, Romero V, et al. *Arthritis Care Res (Hoboken)*. 2012 Nov 8. doi: 10.1002/acr.21888. [Epub ahead of print].

Estudio piloto dirigido a determinar si el tratamiento del LES durante el embarazo se asocia a retrasos en el desarrollo de los hijos. Estudian las características de los niños nacidos de mujeres con LES después del diagnóstico de la enfermedad. De un total de 60 niños nacidos de 38 mujeres con LES, 15 (25%), requirieron educación especial, más frecuentemente por retraso en el lenguaje. La presencia de síndrome antifosfolípido materno se asoció significativamente a una mayor utilización de los servicios de educación especial

en los niños. Entre las medicaciones, se encontró que el 54% de los niños sometidos a exposición in útero a azatioprina utilizaron los servicios de educación especial frente al 17% de los no expuestos ( $p < 0.05$ ). Después de ajustar por varios factores como prematuridad, bajo peso, educación materna, etc, la exposición a azatioprina se asoció significativamente a la utilización de educación especial a partir de los 2 años (OR 6,6, 95% CI 1.0, 43,3) y cercano a la significación estadística a cualquier edad o en edades menores de 2 años.

Los autores concluyen que se debe realizar una estrecha vigilancia en los niños nacidos de madres con LES con el fin de, en caso de sospecha de retraso en el desarrollo, instaurar lo más precozmente la educación especial para mejorar el pronóstico funcional de estos niños. Los resultados obtenidos, sin embargo, no permiten hacer recomendaciones

en contra del uso de la azatioprina en la paciente embarazada con LES que precise de un tratamiento inmunosupresor ya que los riesgos de la actividad de la enfermedad pueden sobrepasar a los riesgos del uso de este fármaco. Además, será necesario replicar los resultados en otras poblaciones más amplias.

### Comentarios

La azatioprina es un inmunosupresor considerado como relativamente seguro durante el embarazo, derivado de su uso en trasplantes, enfermedad inflamatoria intestinal y enfermedades reumáticas, aunque sigue manteniendo la categoría D por la FDA (existen pruebas de riesgo. Los beneficios potenciales pueden sobrepasar el riesgo de su empleo, como situaciones que amenazan la vida de la mujer o enfermedad grave). En cualquier caso, lo fundamental, como siempre, en el caso

del embarazo en una paciente con LES es que éste debe ser planeado, en épocas de mínima actividad de la enfermedad para que el embarazo finalice con éxito. En caso de precisar tratamiento con azatioprina, deberemos advertir a la paciente sobre los efectos que podría producir sobre su hijo así como en la necesidad de una estrecha vigilancia postnatal.

## LA HIPERTENSIÓN AFECTA NEGATIVAMENTE LA EVOLUCIÓN DEL EMBARAZO EN PACIENTES CON SÍNDROME ANTIFOSFOLIPÍDICO

Canti V, Maggio L, Ramirez GA, et al. *Lupus* 2012;21(7):810-2.

En este estudio, analizan el efecto de la hipertensión en una cohorte de pacientes embarazadas con Síndrome Antifosfolipídico.

El estudio incluyó 168 embarazos de 135 pacientes procedentes de 4 centros italianos desde 2001 a 2010. Comparan 3 grupos de pacientes: el grupo con síndrome antifosfolipídico (SAF) estaba formado por 81 gestaciones de pacientes con SAF y sin hipertensión. El grupo con hipertensión crónica (HC) comprendía 70 embarazos de pacientes con HTA crónica antes del embarazo o en las primeras 20 semanas de gestación. El grupo SAF-HC comprendía 17 embarazos de pacientes con SAF e hipertensión crónica.

No hubo diferencias significativas en el número de nacimientos vivos ni en la frecuencia de abortos. No se produjeron pérdidas fetales ni muertes neonatales. La presencia de notch bilateral en arterias uterinas fue más frecuente en SAF-HC que en pacientes con HC o SAF ( $p < 0.001$  para ambas comparaciones). La frecuencia de preeclampsia fue también mayor en pacientes con SAF-HC que en HC y SAF ( $p < 0.001$  y  $p < 0.05$ , respectivamente). Distress fetal fue más frecuente en pacientes con SAF-HC. Diabetes gestacional se desarrolló con más frecuencia en el grupo de HC (19%) que en SAF o SAF-HC (4% y 14%, respectivamente). El peso medio del recién nacido y la edad gesta-

cional al parto fue menor en SAF-HC ( $2146 \pm 912$  g y  $34.1 \pm 4.1$  semanas) que en SAF ( $3019 \pm 589$  g y  $38.1 \pm 2.3$  semanas) o HC ( $3142 \pm 463$  g y  $37.9 \pm 1.5$  semanas) ( $p < 0.001$ ).

### Comentarios

Las pacientes con SAF e hipertensión crónica tienen una peor evolución del embarazo comparadas con aquellas con SAF o HC aislada. Tienen una mayor frecuencia de preeclampsia, prematuridad y menor peso al naci-

miento. Podría ser que la combinación de ambas situaciones produjera alteraciones en la vascularización de la placenta, como alteración de la angiogénesis que frenaría la invasión trofoblástica generando hipoxia y daño tisular que contribuye a la HTA y preeclampsia. La apoptosis de los trofoblastos podría causar unión de los anticuerpos antifosfolípidos a los restos celulares promoviendo una cascada inflamatoria que perpetuaría y amplificaría la lesión vascular.

# GENÉTICA



Elena López Isac  
Lina Marcela Díaz Gallo

Instituto de Parasitología y  
Biomedicina "López-Neyra"  
IPBLN-CSIC. Granada

## IDENTIFICACIÓN DE VARIANTES RARAS INDEPENDIENTES ASOCIADAS CON ENFERMEDAD INFLAMATORIA INTESTINAL MEDIANTE SECUENCIACIÓN MASIVA DE GENES IDENTIFICADOS EN ESTUDIOS DE GENOMA COMPLETO

Rivas MA, Beaudoin M, Gardet A et al. *Nat Genet.* 2011 Oct 9;43(11):1066-73

Gracias a los estudios de asociación de genoma completo (GWAS) y a los estudios de seguimiento y replicación de GWAS, en la actualidad se conocen un elevado número de loci de susceptibilidad para la enfermedad de Crohn (EC) y la colitis ulcerosa (CU, que han ayudado en gran medida a esclarecer las vías patogénicas de ambas patologías. Sin embargo, pese a la gran cantidad de polimorfismos de un solo nucleótido (SNPs) identificados y asociados significativamente con estas dos

enfermedades, estos sólo explican aproximadamente un 20% de la variabilidad observada en el riesgo de padecer la enfermedad, hecho que evidencia la necesidad de desarrollar nuevos enfoques o estrategias para profundizar en el conocimiento de las bases genéticas de EII, como por ejemplo, la técnicas de secuenciación de nueva generación (NGS).

Así, el objetivo del presente estudio fue llevar a cabo la secuenciación de 56 genes diana previamente asociados a EC en 350 pacientes de EC y 350 controles sanos. Hay que destacar que las nuevas variantes genéticas halladas fueron posteriormente validadas por re-secuenciación. Además, se evaluó la posible asociación de las nuevas variantes con la enfermedad, utilizando para ello amplias cohortes de replicación de distinta procedencia (9 grupos caso-control independientes que comprendieron un total de 16054 pacientes de EC, 12153 enfermos de CU y 17575 controles sanos).

Uno de los resultados principa-



les del estudio fue el hallazgo de una variante en el gen CARD9 que provoca un nuevo sitio de splicing (un mecanismo de procesado y maduración del ARN mediante el cual se eliminan determinados fragmentos de esta molécula), que produce una nueva isoforma de la proteína codificada. Esta mutación fue observada en 6 individuos controles y en ningún paciente, sugiriendo un efecto de protección que fue confirmado en el estudio de asociación llevado a cabo en la cohorte de replicación ( $P < 10^{-16}$ ,  $OR \approx 0.3$ ). A su vez, encontraron cinco nuevas variantes raras asociadas a EC en el gen NOD2, un receptor de reconocimiento de patrones moleculares asociados a patógenos previamente asociado a la EC en anteriores estudios como factor de susceptibilidad. Estas nuevas mutaciones identificadas provocan cambios en la secuencia aminoacídica (mutaciones no-sinónimas) de la proteína NOD2 y, algunas de ellas, parecen tener un efecto a nivel funcional, observándose cambios en la localización intracelular de NOD2 así como una alteración en la activación de NFκB.

Por otro lado, también se identificaron dos mutaciones no-sinónimas en el gen IL23R que se asociaron a la EII ( $G149R$ ,  $P = 3.2 \times 10^{-4}$ ;  $V362I$ ,  $P = 1.2 \times 10^{-5}$ ). Estudios recientes proponen que IL23 tiene un papel en la diferenciación de los linfocitos Th17 a través de una vía independiente de TGF-β, y que esta nueva vía parece tener un papel patogénico mayor, por lo que los autores sugieren que las futuras terapias para las enfermedades autoinmunes deberían tener este hecho en cuenta y considerar esta vía de señalización como nueva diana terapéutica.

Además de las variantes ya mencionadas, con este estudio se identificaron también nuevas variantes funcionales en IL18RAP, MUC19, C1orf106, PTPN22 y CUL2 asociadas significativamente a la EC o a EII de forma global. Cabe destacar que todas ellas mostraron ser señales independientes a las previamente descritas para estos genes en estudios previos.

## Comentarios

Dentro de las nuevas estrategias que pueden ayudar a profundizar en el conocimiento de las enfermedades autoinmunes como la EC y la CU, encontramos las técnicas de secuenciación de nueva generación, y el estudio que nos ocupa es un ejemplo de ello.

Es importante resaltar que mediante NGS se pueden identificar variantes raras (frecuencia del alelo menor o MAF por debajo del 1%) y de baja frecuencia (MAF entre 1-5%) que otras técnicas no son capaces de detectar, característica que queda patente en este estudio y que permite no sólo ampliar progresivamente el conocimiento de la variabilidad observada en el riesgo de padecer la enfermedad, sino también identificar alelos específicos que sustancialmente puedan avanzar en la comprensión del papel funcional de cada gen.

Por otro lado, aunque las técnicas de secuenciación siguen siendo de costes elevados, la posibilidad de diseñar una secuenciación masiva dirigida a regiones genéticas concretas permite una mayor eficiencia y disminuye el coste del estudio. Así, los autores de este trabajo de investigación consiguen llevar a cabo una búsqueda exhaustiva de polimorfismos raros y de baja frecuencia en regiones genéticas identificadas previamente como loci de susceptibilidad a través de GWAS.

Después de un extenso estudio de seguimiento y replicación de las asociaciones, identifican asociaciones altamente significativas en varios genes como CARD9, NOD2 o IL18RAP. Además, muestran la relevancia funcional de nuevas variantes de NOD2.

Se trata, por tanto, de un estudio de gran relevancia ya que ha ampliado nuestro conocimiento del componente genético de la EII a través de la identificación de variantes funcionales raras y de baja frecuencia que han ayudado a comprender mejor la fisiopatología de la enfermedad y que pueden ser útiles en la identificación de nuevas dianas terapéuticas.

## MAPEO FINO DE XQ28: AMBOS GENES MECP2 E IRAK1 CONTRIBUYEN AL RIESGO DEL LUPUS ERITEMATOSO SISTÉMICO EN VARIOS GRUPOS DE DIFERENTE ANCESTRÍA GENÉTICA

Kenneth M Kaufman, Jian Zhao, Jennifer A Kelly, Travis Hughes, et al. *Annals of Rheumatic Diseases*. [Epub ahead of print] (2012).

Se ha sugerido que polimorfismos en los genes “interleukin-1 receptor-associated kinase 1” (IRAK1) y “methyl CpG binding protein 2” (MECP2), localizados en el cromosoma X en la región q28, influyen en el riesgo genético de padecer lupus eritematoso sistémico (LES). Las asociaciones reportadas previamente son estudios en poblaciones caucásicas y asiáticas principalmente. La función de ambos genes puede estar relacionada con la patogénesis de LES: IRAK1 está involucrado en la regulación del factor nuclear κβ (NF-κβ) y en la activación del sistema inmune innato. Por otro lado, MECP2 desempeña un rol importante en mecanismos de represión epigenética, específicamente en metilación del ADN y deacetilación de histonas que afectan directamente la activación o inactivación de la expresión de otros genes. Debido al fuerte desequilibrio de ligamiento (DL) entre estos dos genes se considera que solo uno de los dos es responsable de las asociaciones observadas en la región Xq28 con LES. Sin embargo esta hipótesis no se había verificado hasta el momento. Por otro lado se han reportado asociaciones con otros polimorfismos en genes que están ubicados corriente arriba de la región IRAK1-MECP2, sugiriendo que más de un gen localizado en esta región puede estar involucrado en la susceptibilidad genética a LES. Por tales razones, Kaufman y colaboradores llevaron a cabo el estudio que se comenta aquí.

Los autores estudiaron cuatro poblaciones diferentes para identificar que gen o genes de la región Xq28 son responsables de las señales de asociación con LES; empleando la metodología de mapeo fino (o “fine mapping”), que consiste en estudiar

en una región genética específica un número determinado de polimorfismos con el fin de cubrir casi la totalidad de la variación genética descrita para dicha región. En el presente estudio, los autores seleccionaron los SNPs (“single nucleotide polymorphisms”) a estudiar de acuerdo a tres criterios principales: i) Posibles SNPs funcionales en la región. ii) Polimorfismos asociados a LES en estudios anteriores. iii) Tag SNPs (polimorfismos que tienen un alto desequilibrio de ligamiento con otros SNPs y mediante los cuales se puede inferir el genotipo de estos últimos) basándose en la información del genotipado del proyecto internacional HapMap (<http://hapmap.ncbi.nlm.nih.gov/>). Finalmente los autores genotiparon exitosamente 55 SNPs de la región Xq28 y 347 marcadores de ancestría genética (o “admixture informative markers”) en una cohorte de 15783 individuos distribuidos entre pacientes son LES y controles, correspondientes a los cuatro siguientes grupos étnicos: americanos descendientes de europeos (EA), americanos descendientes de africanos (AA), asiáticos (AS) e hispanos (HA). Además los autores imputaron alrededor de 100 SNPs más en dicha región (Xq28) para cada población, usando como panel de referencia individuos del proyecto “1000 Genomes” (<http://www.1000genomes.org/>). De esta manera los autores lograron estudiar el siguiente número total de SNPs de la región Xq28 para cada población: 173 en EA, 157 en AA, 157 en AS y 136 en HA.

Los resultados mostraron que los SNPs más asociados en cada población son específicos para cada una. Sin embargo los autores observaron que un grupo de polimorfismos, que conforman un haplotipo presente en el locus TMEM187- IRAK1-MECP2, aparecen asociados significativamente o muestran una tendencia de asociación a través de las cuatro poblaciones estudiadas. Así el meta análisis entre las poblaciones mostró que los SNPs rs13397, rs4898357, rs1059702, rs2734647, rs2075596 y rs1616369 señalan probablemente la variante genética en esta región responsable de las asociaciones con LES descritas previamente. Lo an-

terior se puede observar con más claridad en la figura 1 del artículo original. El análisis condicional entre estas seis variantes indicó que el SNP rs1059702 localizado en el gen IRAK1 es el que mejor explica las señales de asociación de los SNPs de esta región del cromosoma X y LES. A su vez el rs1059702 es un buen candidato a variante causal dado que genera un cambio de amino ácido de serina (S) a fenilalanina (F) en el exón 5 de la proteína, además se ha mostrado que el alelo menor de esta variante incrementa la actividad del NF- $\kappa$ B.

Por último, los autores midieron los niveles de expresión de los genes IRAK1 y MECP2 en células de sangre periférica de 70 pacientes con LES y 73 individuos sanos, y evaluaron si hay alguna relación entre la expresión de dichos genes y el genotipo del rs1059702. Y en efecto los autores observaron que hay una expresión significativamente menor del gen MECP2 en individuos que poseen el alelo de riesgo del polimorfismo rs1059702. Basado en todo lo anterior los autores concluyen que el SNP rs1059702 o alguno de sus SNPs en alto DL con este, puede ser la variante causal de la región Xq28 en la asociación con LES. Sin embargo y basado en los resultados de expresión de los genes IRAK1 y MECP2, los autores concluyen también que los ambos genes pueden desempeñar un papel importante en la susceptibilidad genética a padecer LES.

### Comentarios

El trabajo de Kaufman y colaboradores es importante en el avance del estudio de la genética de las enfermedades autoinmunes por varias razones. La primera y la más fácil de observar es el aporte de sus resultados, que señalan que el polimorfismo rs1059702 puede ser una de las variantes causales de la región Xq28 de la asociación con LES. Además sus resultados indican que hay más de un gen implicado en la susceptibilidad genética con LES en dicha región. La segunda es una lección para los estudios de asociación genética, que deja algunas preguntas pendientes por resolver: las señales de asociación más significativas fue-

ron específicas para cada población, es decir que los SNPs con valores de *p* más significativos no fueron los mismos en las cuatro poblaciones estudiadas. Sin embargo, los seis SNPs localizados en el locus TMEM187-IRAK1-MECP2 fueron asociados significativamente o mostraron una tendencia de asociación en las cuatro poblaciones. Esto resalta que se deben estudiar diferentes poblaciones con un tamaño muestral significativo para identificar las variantes causales de las enfermedades autoinmunes. Dado que la metodología y resultados del estudio de Kaufman, no permite descartar que los polimorfismos con asociaciones más significativas en cada población desempeñen un papel en la patogénesis del LES se puede preguntar entonces ¿sí las variantes causales son determinadas regiones genéticas son específicas para diferentes poblaciones? o ¿sí por el contrario las variantes causales son las mismas en las diferentes poblaciones y se requiere el estudio simultáneo de varias poblaciones para identificarlas? O sí por el contrario ¿hay variantes que generan un mayor riesgo y son comunes en todas las poblaciones y paralelamente otros polimorfismos del mismo locus son específicos para cada población?

El tercer aporte del estudio realizado por los autores está relacionado con otra cuestión no resuelta de las enfermedades autoinmunes, que es el marcado dimorfismo sexual que se presenta en estas; dado que la mayoría de enfermedades autoinmunes y específicamente LES, se desarrollan significativamente más en mujeres que en hombres. Una de las posibles explicaciones del dimorfismo sexual en autoinmunidad puede residir en los procesos de inactivación del cromosoma X en las mujeres, sumado a que este cromosoma contiene un considerable número de genes involucrados en el sistema inmune como lo es IRAK1. Este estudio confirma el riesgo genético a LES, que confieren la variante rs1059702 del gen IRAK1 y sugiere un rol del gen MECP2 de la región Xq28 que puede estar afectada por algún mecanismo erróneo de inactivación de dicho cromosoma en individuos enfermos.

# DERMATOLOGÍA



Ricardo Ruiz Villaverde  
Daniel Sánchez Cano

Especialista de Dermatología.  
Complejo Hospitalario de Jaén.

Especialista de Medicina Interna.  
Hospital Santa Ana. Motril

## MANIFESTACIONES CUTÁNEAS EN EL SÍNDROME POLIGLANDULAR AUTOINMUNE TIPO 1

Ciudad Blanco C, Campos Dominguez M, Roldán Martín B. Manifestaciones cutáneas en el síndrome poliglandular autoinmune tipo 1. *Piel* 2012; 27:253-63.

El síndrome poliglandular autoinmune tipo 1 es una entidad infrecuente, de herencia autosómico-recesiva caracterizada por una alteración en el gen AIRE en el cromosoma 21. La afectación endocrina es, cómo no, característica (hipoparatiroidismo e insuficiencia suprarrenal), pero la afectación cutánea es importante para llegar a un correcto diagnóstico precoz. La candidiasis mucocutánea crónica es uno de sus criterios de diagnóstico mayores. La destrucción progresiva de tejidos glandulares produce manifestaciones clínicas variables, donde aparte de las mencionadas se incluyen el hipotiroidismo, el hipogonadismo o la diabetes mellitus insulín-dependiente. Como pasa en numerosas afecciones autoinmunes, a veces, la piel es la clave diagnóstica por la tardanza de otras manifestaciones en desarrollarse. El dermatólogo deberá estar atento a las anomalías ectodérmicas como hipoplasia del esmalte dentario, queratitis y distrofia ungueal y a otras alteraciones dermatológicas autoinmunes como vitiligo o la alopecia areata.

### Comentarios

Excelente revisión del equipo de dermatólogas del Hospital Gregorio Marañón de Madrid sobre el SAP-1. No toda la patología dermatológica autoinmune se vincula a las clásicas conectivopatías. La morbimortalidad en los pacientes con SPA-1 está incrementada respecto a la

población general, por lo que es importante un manejo multidisciplinar por parte de diferentes facultativos para que estos pacientes puedan desarrollar una vida normal y evitar situaciones que puedan desencadenar crisis endocrinas.

## ¿HAN LLEGADO LOS BIOLÓGICOS AL TRATAMIENTO DE LA DERMATITIS ATÓPICA?

Fernández-Antón Martínez MC, Leis-Dosil V, Alfageme-Roldán F, et al. Omalizumab en el tratamiento de la Dermatitis atópica. *Actas Dermosifiliogr.* 2012;103: 624-8.

La atopia se acompaña de forma casi constante de una producción elevada de inmunoglobulina E (IgE). Omalizumab es un anticuerpo monoclonal quimérico, humanizado, constituido en un 95% por IgG1 humana, siendo el 5% un epítipo específico de la IgE murina. Actualmente el tratamiento con omalizumab está indicado en pacientes mayores de 12 años con asma alérgico moderado-grave persistente, que cumplen ciertos criterios y una clínica no controlada con el tratamiento convencional (corticoides inhalados asociados b2-agonistas inhalados) y una IgE en suero entre 30 y 700 UI/ml. La utilidad real de omalizumab en la DA plantea algunos problemas. En primer lugar, la IgE no es el único factor etiopatogénico de esta enfermedad. Por otro lado, la mayoría de los pacientes atópicos tienen niveles de IgE elevados, muy por encima del límite recomendado en el tratamiento del asma (700 UI/ml), por lo que cabe preguntarse si sería adecuado dar una dosis mayor de omalizumab a estos pacientes. Algunos estudios han señalado esta posibilidad, pero

el principal problema sería un posible mayor riesgo de anafilaxia.

### Comentarios

Los autores presentan una serie de 9 casos de pacientes con dermatitis atópica (DA) grave tratados con omalizumab, mayores de 18 años de edad y refractariedad al menos a dos fármacos sistémicos. En todos ellos hay una importante disminución del prurito y mejoría en la calidad de vida asociada. No obstante y aunque concluyen que omalizumab puede ser útil como tratamiento en la DA, hay que ser honestos y pensar que la revolución de las terapias biológicas no han llegado a esta enfermedad. Además otro punto controvertido a destacar es el coste tan elevado del tratamiento y la valoración coste-efectividad debe ser sopesada en momentos clave como el actual.

## UNA NUEVA APROXIMACIÓN TERAPÉUTICA EN LA HIDRADENITIS SUPURATIVA

Verdolini R, Clayton N, Smith A, et al. *J Eur Acad Dermatol Venereol.* 2012 Aug 11. doi: 10.1111/j.1468-3083.2012.04668.x.

La hidradenitis supurativa, caballo de batalla de muchos dermatólogos forma parte de un complejo entramado sistémico que no presenta un esquema terapéutico claro y eficaz. Existen autores que abogan por una clara etiología inmunológica con sobreestimulación funcional de los receptores toll-like 2, mientras que su conjunción con hirsutismo, acné y síndrome de ovarios poliquísticos en determinadas chicas hacen clara su influencia hormonal. El uso de la metformina, un fármaco bien conocido por endocrinólogos e internistas se postula como una alternativa terapéutica eficaz en casos refractarios.

## Comentarios

Los tiempos del manejo de corticoides y antihistamínicos por parte de los dermatólogos han quedado atrás. Esta serie bien documentada nos presenta resultados cuando menos esperanzadores sobre el uso de metformina en la hidradenitis supurativa (a dosis de 850 mg/12h). Son

criticables al menos tres aspectos: a) Usar como principal variable de medida de eficacia, un índice de calidad de vida, el DLQI, habiendo escalas de medida validadas para objetivar la mejoría clínica de los pacientes; b) No hay una monitorización de los niveles de insulina en el periodo de estudio ni determinación de situa-

ción de hiperinsulinemia basal de los pacientes y c) Realizar una serie balanceada en lo que a distribución por sexo para determinar si es igualmente efectiva en hombres y mujeres, al menos a priori. A pesar de las limitaciones, el estudio es interesante, aunque deberemos seguir esperando.

# MIOPATÍAS INFLAMATORIAS



Francisco J. García Hernández  
Mª Jesús Castillo Palma  
Roció González León  
Julio Sánchez Román

Grupo de Investigación CTS-279  
"Colagenosis", Sevilla.

## RITUXIMAB EN DERMATOMIOSITIS/ POLIMIOSITIS DEL ADULTO Y DERMATOMIOSITIS JUVENIL REFRACTARIAS

Oddis CV, Reed AM, Aggarwal R, et al. *Arthritis Rheum* 2012 Nov 2. doi: 10.1002/art.37754.

Se trata de un estudio multicéntrico (31 hospitales) aleatorizado y doble ciego llevado a cabo por el Rituximab in Myositis (RIM) Study Group. Valora la eficacia de rituximab (RTX) sobre un total de 200 pacientes con miopatía inflamatoria primaria (MIP) refractaria al tratamiento con glucocorticoides (GCC) más un inmunosupresor (IS) como azatioprina, metotrexate, micofenolato, ciclosporina, tacrolimus, ciclofosfamida, leflunomida o IgIV, empleados al menos durante tres meses (la media de IS en este estudio fue de 3). Se incluyeron 152 adultos (76 con polimiositis [PM] y 76 con dermatomiositis [DM]) y 48 con dermatomiositis juvenil (DMJ).

Los criterios de inclusión fueron, en los adultos, debilidad muscular comprobada mediante criterios

MMT (manual muscle testing, que alcanza una puntuación máxima de 150), con un valor menor a 125 y al menos 2 medidas anormales (3 para niños en caso de que no presenten debilidad muscular) utilizando un complejo conjunto de medidas denominado MMT-8 que comprende: 1. Valoración global del propio paciente (o, en su caso, por los padres) mediante escala visual analógica (VAS) con un valor mínimo de 2 cm; 2. Valoración global mediante VAS por el médico con un valor mínimo de 2 cm; 3. Cuestionario HAQ (adultos) o CHAQ (niños) con un valor mínimo de 0,25; 4. Elevación de al menos una enzima muscular (CK, LDH, ALT, AST o aldolasa) >1,3 veces el límite superior de normalidad; 5. Índice global de actividad extramuscular (constitucional, cutánea, articular, gastrointestinal, pulmonar y cardíaca) según la Myositis Disease Activity Assessment Tool (MDAAT) con un valor mínimo de 1 cm.

Los pacientes fueron aleatorizados e incluidos en dos grupos, "RTX inicial" (RTXI) o "RTX tardío" (RTXT) y se permitió la continuación del tratamiento previo. La primera fase se prolongó durante 4 semanas. Duran-

te ella los pacientes RTXI se trataron con infusión de RTX (en el día 0 y al final de la semana 1) de acuerdo con el área de superficie corporal (ASC): en niños con  $ASC \leq 1,5 \text{ m}^2$ , 575mg/m<sup>2</sup>; en adultos y niños con  $ASC > 1,5 \text{ m}^2$ , 750 mg/m<sup>2</sup> (hasta 1 g/infusión). El resto de los pacientes (RTXT) recibió placebo. En la segunda etapa se invirtió el tratamiento y fue el grupo RTXT el que recibió RTX (al inicio de semana 8 y 9) mientras que el grupo RTXI recibió placebo. Una primera valoración, a las 8 semanas se contempla como punto final de un estudio. No obstante el control de los pacientes se realizó en un total de 14 visitas durante 44 semanas.

El objetivo principal del estudio consistió en comparar entre los dos grupos el tiempo en alcanzar el criterio de mejoría (CM): una mejoría  $\geq 20\%$  en 3 de los 6 criterios citados del MMT-8 con no más de empeoramiento  $\geq 25\%$  en los restantes. Fueron objetivos secundarios la tasa de respuesta o la proporción de pacientes que alcanzaron el CM en la semana 8 en uno otro grupo.

Los resultados del estudio fueron favorables cuando se consideraron de forma global. El CM se alcanzó en

161 (83%) de los pacientes y los criterios considerados individualmente mejoraron en ambos grupos a lo largo del seguimiento de 44 semanas. Estos resultados son excelentes teniendo en cuenta que se trataba de pacientes altamente resistentes al tratamiento previo (GCC+IS). Este porcentaje de respuesta es muy similar al que observaron los autores de este comentario en su propia experiencia (datos publicados en *Med Clin* 2010;135:256-9 y pendientes de ampliación). Sin embargo, no se observaron diferencias significativas entre ambos grupos en cuanto al objetivo primario: en efecto, el CM se alcanzó en el grupo RTX1 por término medio a las 20,2 semanas y en el grupo RTXT a las 20,0 (log-rank;  $p=0.74$ ). Cuando se analizaron por separado los pacientes con PM, DM y DMJ tampoco se observaron diferencias. Las curvas de supervivencia libre de CM están muy próximas entre sí en todos los casos. Únicamente en la valoración del grupo DMJ el CM se alcanzó antes en el grupo RTX1 (mediana 11,7 semanas) que en el grupo RTXT (mediana 19,6 semanas) pero no se alcanzó significación estadística ( $p=0.32$ ).

En general, RTX fue bien tolerado pero se observaron 67 efectos adversos graves en 64 pacientes (26 relacionados con el tratamiento) la mayoría infecciosos: neumonía ( $n=6$ ), celulitis ( $n=6$ ), sepsis de origen urológico ( $n=2$ ), herpes zoster ( $n=2$ ) y uno, respectivamente, de los siguientes: artritis séptica, histoplasmosis, infección urinaria, fallo respiratorio, insuficiencia cardíaca, arritmia, trombosis venosa, síncope, rash, y síntomas neurológicos (sin evidencia de leucoencefalopatía multifocal progresiva).

Los autores suponían que era previsible demostrar una ventaja para cumplir el CM en el grupo RTX1 basándose en estudios previos que comunicaban un efecto bastante rápido del RTX. Presumieron que más del 50 % de pacientes así tratados alcanzarían el objetivo principal en 8 semanas. Por otra parte, afirman, subestimaron el efecto placebo (placebo entre comillas), que fue mayor

de lo esperado. El hecho de escoger una primera fase (realmente la que cumple los requisitos para el estudio controlado con placebo) fue tan corto (sólo 8 semanas) por razones éticas. Todo ello: retraso mayor de lo esperado en la respuesta a RTX, inesperada respuesta muy favorable en el grupo placebo y primera fase de estudio demasiado corta son, a juicio de los autores, los que han impedido analizar adecuadamente diferencias respecto al objetivo principal.

Se valoró también la modificación de células B ejercida por RTX. La depleción ( $<5$  células/ $\mu$ l) fue máxima a las 4 semanas con recuperación entre las semanas 32 y 36. Esta curva de reducción-recuperación es muy semejante a la que observamos nosotros; de hecho, a los 12 meses comprobamos unos valores de células B muy semejantes a las basales. En siete pacientes no disminuyó el recuento de células B; a pesar de ello, cinco de estos alcanzaron el CM. Esta circunstancia y el hecho de que el efecto terapéutico de RTX persiste en el tiempo más allá de la recuperación de células B indican que

el efecto de RTX no se limita únicamente a su acción sobre los linfocitos B (Vigna-Pérez; *Arthritis Res Ther* 2006).

## Comentarios

Este estudio refuerza las experiencias previas de los beneficios del tratamiento con RTX en pacientes con MIP resistentes a tratamiento previo intensivo con GCC e IS. Tiene el valor añadido de que este resultado se sustenta en una serie muy numerosa. Sin embargo, pensamos que por error de cálculo en el diseño, ha fallado en su intento de demostrarlo incontestablemente mediante una comparación aleatorizada y controlada con placebo. ¿Descalifica esto la indicación de RTX en este tipo de pacientes? Indudablemente no: el hecho incontestable es que más de 80 % de pacientes refractarios respondieron a RTX por término medio en 20 semanas. Igual que ocurre en los pacientes con lupus en los que, paradójicamente, los resultados en “la vida real” superan mucho a los obtenidos a partir de ensayos clínicos.

# INMUNOLOGÍA



Francisco Javier Muñoz Vico

Servicio de Inmunología.  
Complejo Hospitalario Torrecárdenas. Almería.

## CAMBIOS EPIGENÉTICOS INDUCIDOS POR LA ESTIMULACIÓN DEL TCR, Y LA EXPRESIÓN DE FOXP3 SON EVENTOS INDEPENDIENTES Y COMPLEMENTARIOS NECESARIOS PARA EL DESARROLLO DE LAS TREGS

Okhura, N; Hamaguchi M, Morikawa H et al. (2012) *Inmunity* 37: 785-799.

Las células T reguladoras (Tregs) mantienen la tolerancia inmune suprimiendo respuestas aberrantes o excesivas que pueden resultar dañinas para el huésped. Se ha considerado hasta ahora que este linaje queda especificado con el factor de transcripción Foxp3. Sin embargo, Foxp3, aunque necesario, no es suficiente para establecer el fenotipo y función completos de Tregs: algunos genes expresados específicamente

en Tregs no correlacionan con Foxp3, y la expresión ectópica de Foxp3 no induce muchos genes del perfil Treg. Además no está claro si Tregs tienen plasticidad para convertirse en T efectoras al perder la expresión de Foxp3.

Los mecanismos epigenéticos como la metilación de DNA son esenciales en el control de expresión génica y juegan un papel importante en la estabilización y fijación de linajes celulares. En este trabajo se analiza el status de metilación de DNA y su relación con el linaje Treg.

Los autores han observado que las únicas diferencias en el patrón de metilación entre Tregs y T convencionales (Tconv) se localizan en los genes expresados en Treg naturales (nTregs), asociados a su función (Foxp3, Il2ra, Irf4), los cuales retienen picos de metilación (que indican inactivación génica) en las Tconv. Este patrón (nTreg-Me) no aparece ni en las Tregs inducidas por TGFβ (aun cuando expresan marcadores Treg, como Foxp3, CD25, GITR y CTLA-4) ni

en las Tconv que expresan Foxp3. El patrón nTreg-Me: 1) aparece durante el desarrollo de las nTregs, y promueve la expresión de algunos marcadores propios de nTregs, independientemente de la expresión de Foxp3 (Helios, Eos), y 2) se asocia a función supresora, y a estabilidad de linaje Treg, en células T Foxp3+. Sin embargo, la expresión de otros marcadores Treg depende de la presencia de Foxp3 (ZAP70, Il2, e Irfng), por lo que éste sigue siendo un factor importante en la génesis de estas células.

### Comentarios

Los autores concluyen que el establecimiento de nTreg-Me es necesario para que las células T Foxp3+ adquieran el perfil de expresión génica de Tregs, actividad supresora completa y expresión sostenida de moléculas asociadas con la función Treg. Este patrón de metilación es exclusivo de nTregs y se correlaciona más estrechamente con el linaje nTreg que la expresión de mRNA de proteínas asociadas a Tregs.

El desarrollo de Tregs requeriría dos procesos independientes: expresión de Foxp3 y establecimiento de nTreg-Me, lo cual resuelve discrepancias previamente descritas entre la expresión de FoxP3 y el fenotipo Treg; por ejemplo, el fenotipo de iTreg inducido por TGF-β in vitro no es estable, pero in vivo, gradualmente van adquiriendo el patrón de demetilación y, en paralelo, el perfil de expresión y función de Treg. Por tanto Foxp3 es un marcador muy específico de Treg, pero no un factor definitivo para determinar el linaje, que reside en mecanismos de reprogramación epigenética. nTreg-Me sería un marcador más fiable que Foxp3 para la valoración del linaje Treg, y probablemente la combinación de ambos constituiría el instrumento para su definición correcta. Además, este modelo puede aplicarse para la generación periférica de iTreg estables, y puede explotarse para controlar respuestas inmunes actuando sobre la generación y estabilidad de Tregs.

# HIPERTENSIÓN PULMONAR



Francisco J. García Hernández  
Mª Jesús Castillo Palma  
Rocío González León  
Julio Sánchez Román

Grupo de Investigación CTS-279  
(Colagenosis). Sevilla.

## ECOCARDIOGRAFÍA DE ESFUERZO EN PACIENTES CON ESCLEROSIS SISTÉMICA (ALGO MÁS QUE LA ESTIMACIÓN DE LA PRESIÓN ARTERIAL PULMONAR SISTÓLICA)

Baptista R, Serra S, Martins R, et al. Echocardiography 2012. DOI: 10.1111/echo.12063.

Rui Baptista y colaboradores<sup>1</sup>, del Hospital Universitario de Coimbra, analizan, en este trabajo, el proble-

ma de la valoración de la hipertensión pulmonar inducida por esfuerzo (HP-Ef) en los pacientes con esclerosis sistémica (ES). Es un hecho conocido que la ES es la enfermedad sistémica que con mayor frecuencia se asocia a hipertensión arterial pulmonar (HAP, grupo 1 de la clasificación de Dana Point de HP), asociación que alcanza una frecuencia del 16 % en nuestra propia experiencia. Sin embargo la HAP no es la única forma de HP que puede aparecer en estos pacientes: junto a ello se observan

casos de HP asociada a enfermedad pulmonar intersticial (EPI; Grupo 3), a enfermedad tromboembólica pulmonar (ETEP; Grupo 4) y a enfermedad del lado izquierdo del corazón (Grupo 2) relacionada esta última con fibrosis miocárdica determinante de disfunción cardíaca diastólica (DCD) de ventrículo izquierdo (VI).

Comentábamos en el número anterior de Cuadernos la importancia que tiene el diagnóstico y tratamiento precoz de la HAP en pacientes con ES para conseguir una mejor super-

vivencia. Especialmente en fases muy precoces de la enfermedad (la llamada HAP "borderline" o subclínica, es decir, aquellos pacientes con una presión arterial pulmonar media [PAPm] en reposo <25 mm Hg pero con PAPm en esfuerzo desproporcionadamente alta). Se discute si la HP-Ef puede deberse exclusivamente a enfermedad vascular pulmonar o si puede haber un componente de DCD subclínica pero puesta de manifiesto por el incremento de gasto cardiaco (GC) producido durante la prueba (cosa que no ocurre en sujetos normales).

Baptista et al se dedican en su trabajo a diferenciar, mediante técnicas no invasivas (fundamentalmente ecocardiografía transtorácica [ECG-TT]), en pacientes con ES e HP-Ef (en los que se había descartado razonablemente, utilizando parámetros radiográficos, isotópicos y funcionales una EPI y una ETEP) entre HAP e HP derivada de DCD de VI.

La serie estudiada comprende 28 pacientes con ES y (en forma resumida) con los siguientes criterios de inclusión: a) presencia de regurgitación tricuspídea (RT) cuantificable; b) una presión arterial pulmonar sistólica (PAPs) en reposo deducida mediante ECGTT, inferior a 40 mm Hg (que corresponde a una PAPm de unos 26 mm de Hg, deducida según fórmula de Chemla:  $PAPm = 0,61 \text{ PAPs} + 2 \text{ mm Hg}$ ); c) función sistólica de VI normal: fracción de eyección (FE) >55%; d) ausencia de EPI significativa.

Todos los pacientes fueron valorados mediante ECGTT en reposo. A continuación los pacientes eran sometidos a ejercicio a la máxima intensidad posible; la prueba de ejercicio terminaba cuando alcanzaban su máxima capacidad o a la máxima frecuencia cardiaca esperada en cuyo momento se realizaba un nuevo ECGTT (ECGTT-Ef). El gasto cardiaco (GC) se dedujo a partir de la fórmula que emplea la integral velocidad tiempo (IVT) a través del Doppler pulsado en el tracto de salida del VI (TSVI) multiplicado por el área del TSVI (multiplicado a su vez por la frecuencia cardíaca). La PAPs se estimó a partir la

velocidad máxima del RT (V) según la fórmula habitual ( $PAPs = 4 \times V^2 + 5 \text{ mm Hg}$ ). Se consideró normal una PAPs <30 mm Hg en reposo y <50 mm Hg durante ejercicio. La presión capilar pulmonar enclavada (PCP, que traduce la presión telediastólica de VI) se estimó a partir del cociente entre el valor de la onda de velocidad de flujo mitral (E) y la velocidad inicial diastólica del anillo mitral (e') mediante Doppler tisular ( $PCP = 1,9 + 1,4 \text{ E/e'}$ ). Se consideró que la presión de llenado de VI estaba elevada si  $E/e' > 13$  (correspondiente a una PCP  $\approx 18 \text{ mm Hg}$ ).

Los resultados obtenidos (cambios de reposo a ejercicio con promedio de carga de  $64 \pm 29 \text{ W}$ ) fueron: a) la PAPs se incrementó de  $27,5 \pm 4,9$  a  $50 \pm 11 \text{ mm Hg}$  (variación media de  $+ 22,2 \pm 9,9 \text{ mm Hg}$ ); b) el GC también se incrementó considerablemente: pasó de  $4,7 \pm 0,9$  a  $9,1 \pm 2,2 \text{ L/min}$  (incremento medio de  $4,9 \pm 2,0 \text{ L/min}$ ); c) apenas hubo modificaciones para el cociente E/e': pasó de  $10,2 \pm 3,1$  (correspondiente a una PCP de  $14,0 \pm 4,0 \text{ mm Hg}$ ) a  $10,0 \pm 5,1$  (correspondiente a una PCP de  $14,2 \pm 6,3 \text{ mm Hg}$ ).

Considerando un punto de corte de 50 mm Hg para la PAPs, 11 pacientes (47.8%) se clasificaron como afectados de HAP inducida por ejercicio. Este porcentaje se elevó a 87% cuando el punto de corte escogido fue de 40 mm. El valor del cociente E/e', en ejercicio, no fue estadísticamente diferente en pacientes con PAPs >50 mm ( $10,5 \pm 7,2 \text{ mm Hg}$ ) y PAP <50 mm Hg ( $9,4 \pm 2$ ;  $p = 0.605$ ). Sólo en 3 pacientes se comprobó una elevación del cociente E/e' > 13 durante el ejercicio; dos de ellos tenían una PAPs en ejercicio > 50 mm Hg. Por tanto, la proporción de HP debida a incremento de PCP fue muy escasa: 2/11 (18%). Un paciente, con una elevación muy alta de E/e' inducida por ejercicio, se diagnosticó de DCD grave mediante cateterismo cardiaco derecho (CCD).

## Comentarios

El incremento medio de PAPs desencadenado por el ejercicio, en la serie de Baptista (pacientes con ES

sin datos relevantes de EPI y sin HP en reposo), es semejante al que observaron Callejas et al, en la suya de 41 pacientes (de 29,7 mm Hg, en reposo a 41,4 mm Hg en ejercicio) y Steen et al en su serie de 54 (34.5 mm Hg en reposo con incremento a 51.4 mm Hg). Cerca del 48 % de la serie de Baptista superó los 50 mm Hg de PAPs (considerado como punto de corte para HP-Ef y equivalente a una PAPm  $\approx 33 \text{ mm Hg}$ ) con un valor medio de  $58.8 \pm 5.3 \text{ mm Hg}$  (equivalente a unos 40 mm Hg). La opción alternativa de establecer este punto en 40 mm Hg no nos parece adecuada ya que este valor, correspondiente a una PAPm deducida de  $\approx 26 \text{ mm}$ , resultaría muy poco discriminante: la edad media de la serie de Baptista fue 57,9 años y Olschewsky et al establecieron un valor normal de PAPm, en esfuerzo, en 30 mm Hg, en individuos sanos de entre 30 y 50 años, y de 45 mm en mayores de 50 años. El porcentaje de HP-Ef, en la serie de Callejas, fue sensiblemente menor: 26.8% para una PAPs > 50 mm Hg y 19.5% para un valor > 55 mm. Steen et al consideraron que la respuesta al esfuerzo fue positiva cuando el incremento de la PAPs fue >20 mm Hg, lo que observaron en el 44 % de los pacientes. En este mismo estudio, mediante CCD (en 21 pacientes) se confirmó HP de esfuerzo en el 81% de ellos. Los 3 restantes tenían DCD como causa de HP (1,4/10). En nuestra experiencia (en un rastreo sistemático de HAP en pacientes con ES), la proporción (establecida mediante CCD) entre HP por DCD e HAP fue de 1/10. Proporciones muy cercanas a la que obtienen Baptista et al, de 1,8/10. La diferencia con el estudio de Steen es que Baptista et al consiguen discriminar a los pacientes por medios no invasivos.


Valorando en conjunto los trabajos mencionados podemos concluir que, dando por sentado que el diagnóstico definitivo de la HAP tiene que basarse inexcusablemente en los resultados del CCD, la ECGTT es extremadamente útil en el diagnóstico precoz, subclínico incluso, de la HAP en pacientes con ES. Todo paciente con ES y disnea de esfuerzo inexpli-

cada debe ser valorado mediante ECGTT-Es. Además, el perfeccionamiento constante de esta exploración ofrece la posibilidad (mediante la aproximación a los valores de GC, RVP, PCP) de diferenciar entre alteración primaria del lecho vascular

(que es la causa predominante de HP en estos pacientes, ya que el incremento de PAPS rara vez se acompañó de incremento de E/e') y DCD (estimada esta última entre un 10 y 20 % de los casos de ES en los que se sospecha una HAP). Creemos in-

terezante recomendar la excelente revisión de la utilidad de la ECGTT en la valoración del VD publicada recientemente (Hammerstingl et al.) y que es de libre acceso en internet: <http://www.ncbi.nlm.nih.gov/pmc/articles/PMC3369879/>

# PEDIATRÍA



Estíbaliz Iglesias Jiménez  
Marisol Camacho Lovillo  
María José Lirola Cruz

Servicio de Pediatría.  
Hospital Infantil Virgen del Rocío, Sevilla.

## CONSENSO PARA EL TRATAMIENTO DE LA DERMATOMIOSITIS JUVENILE: MÁS ALLÁ DE LOS DOS PRIMEROS MESES. RESULTADOS DE LA SEGUNDA CONFERENCIA DE CONSENSO DE LA ALIANZA DE INVESTIGACIÓN EN ARTRITIS Y REUMATOLOGÍA PEDIÁTRICA

Arthritis Care&Research. Vol 64. Nº4, April 2012 pp 546-553.

El tratamiento con corticoides ha mejorado el pronóstico de la dermatomiositis juvenil (DMJ) disminuyendo la mortalidad de un 33% a <2%, pero en el momento actual no disponemos de guías de práctica clínica para el tratamiento de esta enfermedad. La posibilidad de realizar ensayos clínicos aleatorizados está limitada por la baja incidencia de la enfermedad y hasta hace poco tiempo la ausencia de herramientas de medida de respuesta al tratamiento. La realización de consensos de tratamiento permite a los pediatras reumatólogos adherirse a unas pautas determinadas que más tarde facilitarán la revisión retrospectiva de los resultados para valorar cuál es la pauta más bene-

ficiosa para nuestros pacientes. En el año 2010 la Children's Arthritis and Rheumatology Research Alliance publicó un protocolo de consenso para el tratamiento inicial de la DMJ moderada-severa en el que se consideraban tres opciones terapéuticas para los 2 primeros meses de tratamiento. Este año se han publicado los nuevos consensos de tratamiento que pretenden ampliar el manejo de la enfermedad hasta su completa resolución. En ellos se determinan cuáles son los criterios a tener en cuenta para considerar que un paciente ha mejorado y se establece un protocolo de descenso de corticoides a lo largo de los 2 años de enfermedad. Partiendo de los tres planes de tratamiento planteados en el consenso para el tratamiento inicial del año 2010 determinan tiempos de seguimiento para decidir mantener, reducir o escalar tratamiento en función de la evolución de cada paciente.

### Comentarios

La existencia de consensos de tratamiento permitirá realizar una revisión retrospectiva de datos recogidos prospectivamente que permitan concluir cuál es la pauta más adecuada para el tratamiento de la DMJ moderada-severa.

## ¿ES LA DERMATOMIOSITIS JUVENIL UNA ENFERMEDAD DIFERENTE EN NIÑOS DE HASTA TRES AÑOS DE EDAD

Patwardhan A, Rennebohm RM, Dvorchik I, Spencer CH. *Pediatric Rheumatology* 2012, Sep 20;10(1).

Estudio retrospectivo realizado para comparar curso y pronóstico de la dermatomiositis juvenil en pacientes que iniciaron la enfermedad antes de los 3 años con aquellos en los que debutó después de los 3 años.

Se revisaron 78 pacientes menores de 18 años diagnosticados en un mismo hospital entre los años 1988 y 2010 según los criterios modificados de Bohan y Peter. Diecinueve eran menores de 3 años y 59 mayores de esta edad. La media de edad al inicio en los 2 grupos fue de 27 y 91 meses. En el grupo de menor edad fueron menos frecuentes las manifestaciones cutáneas características, las alteraciones en la capilaroscopia y el aumento de enzimas musculares. No hubo diferencias en ambos grupos en cuanto a la frecuencia de inicio de tratamiento con corticoides orales y metotrexate (MTX). El tiempo de duración de



tratamiento con corticoides y MTX fue más corto en el grupo de menor edad. El grupo de inicio precoz tuvo con más frecuencia un curso monocíclico y menos enfermedad activa a los 5 y 10 años post diagnóstico. En cuanto a complicaciones no hubo diferencias en ambos grupos, salvo la osteonecrosis que fue más frecuente en el grupo de mayor edad. 3 pa-

cientes tuvieron una enfermedad ulcerada, 2 de los cuales pertenecían al grupo de menor edad y fallecieron por causas relacionadas con su enfermedad. No hubo defunciones en el grupo de más edad.

### Comentarios

Este estudio tiene ciertas limitaciones por ser retrospectivo y en un solo

centro. El periodo evaluado es muy amplio y el grupo menor de 3 años pequeño. Los niños más pequeños tuvieron una presentación atípica pero con un curso menos agresivo, menos necesidad de tratamiento y mayor tasa de remisión a los 5 y 10 años. Difiere de otros estudios en los que asocian el inicio precoz con un curso más severo.

# SARCOIDOSIS



Francisco J. García Hernández  
Mª Jesús Castillo Palma  
Roció González León  
Julio Sánchez Román

Unidad de Colagenosis e hipertensión pulmonar.  
Hospital Universitario Virgen del Rocío. Sevilla

## ¿SARCOIDOSIS PULMONAR O INMUNODEFICIENCIA COMÚN VARIABLE?

Bouvy D, Mouthon L, Brillet PY, et al. Eur Respir J. 2012 Aug 16. [Epub ahead of print; doi: 10.1183/09031936.00189011]-

Las manifestaciones clínicas de los pacientes con inmunodeficiencia común variable (ICV) incluyen con gran frecuencia infecciones bronquiales bacterianas recurrentes y desarrollo de bronquiectasias. En un porcentaje variable, estimado entre un 8 y un 20%, se ha comprobado en estos pacientes la existencia de lesiones intersticiales granulomatosas que afectan predominantemente al pulmón (LGP). La presencia de enfermedad pulmonar intersticial granulomatosa tiene un gran parecido con la sarcoidosis pulmonar (SP).

Diane Bouvy et al, miembros del Groupe Sarcoidose Francophone, grupo de trabajo de la Société de Pneumologie de Langue Française han publicado recientemente un estudio retrospectivo de las características de los pacientes con ICV-LGP y las comparan con las de pacientes con SP. Es el primer trabajo comparativo que se ha publicado en este

terreno. Su estudio comprende 20 pacientes con ICV-LGP con los siguientes criterios de inclusión:

1.- Criterios de Conley et al para el diagnóstico de ICV (inicio de la inmunodeficiencia en mayores de 2 años con IgG e IgA séricas inferiores al menos 2 SD al promedio para su edad; ausencia de isohemaglutininas y/o pobre respuesta a vacunas; exclusión de otras causas de hipogammaglobulinemia).

2.- Evidencia de granulomas no caseificantes en una o dos muestras tisulares (con exclusión de otras causas de granulomatosis).

3.- Presencia de enfermedad pulmonar intersticial (EPI) en tomografía computarizada (TC). El grupo control estaba constituido por 60 individuos con diagnóstico de SP (según criterios de la ATS/ERS/WA SOG) apareados 3:1 de acuerdo con los estadios radiológicos de sarcoidosis.

Los resultados más trascendentes fueron:

1.- Aspectos clínicos: infecciones recurrentes y enfermedad autoinmune asociada fueron comunes en los pacientes y raros o ausentes en los controles con sarcoidosis ( $p < 0.001$ ). Hubo una mayor frecuencia de estertores "velcro" en los pacientes

que en los controles (45% vs 1.7%,  $p < 0.001$ ). También en los primeros fueron más frecuentes la hepatomegalia y esplenomegalia ( $p < 0.001$ ) y localizaciones extratorácicas ( $p = 0.009$ ). No hubo diferencias significativas en los datos del estudio funcional respiratorio ni en los niveles de ECA.

2.- Radiológicamente (TC): la presencia de nódulos, habitualmente múltiples, de márgenes lisos, broncograma aéreo y signo del halo, fueron más frecuentes en los pacientes (80% vs 42%,  $p = 0.004$ ) así como las bronquiectasias (65% vs 23%,  $p < 0.001$ ). La distribución de los micronódulos fue perilinfática en 100% de los controles y sólo en 42% de los pacientes ( $p < 0.001$ ).

3.- En el análisis del lavado broncoalveolar: el cociente CD4/CD8 fue menor en pacientes que en controles (1.6+/-1.1 vs 5.3+/-4,  $p < 0.01$ ).

4.- Anatomía patológica: en ambos grupos los nódulos y consolidaciones correspondieron a lesiones granulomatosas. En los pacientes se comprobó con frecuencia la presencia de infiltrados linfocitarios propios de ICV.

5.- Evolución: en los pacientes destacaba ausencia de tendencia a

recuperación espontánea o a fibrosis significativa. La mortalidad fue mayor entre los pacientes (30% vs 0) y resultó de complicaciones propias de la ICV.

### Comentarios

Es un tema muy controvertido si la ICV-LGP puede considerarse una va-

riante ("sarcoidosis-like") de la SP. El estudio de Bouvri et al, así como trabajos previos que estos autores mencionan, apuntan el hecho de que se trata de procesos absolutamente diferentes. La evolución de los primeros es mucho más grave e independiente, en gran parte, de la participación pulmonar. Los antece-

des de infecciones de repetición o de patología autoinmune asociada, así como las diferencias clínico-radiológicas y del LBA entre ambos procesos, deben hacer sospechar, en pacientes inicialmente considerados como afectados de SP, la posibilidad, como diagnóstico alternativo, de una ICV-LGP.

# ENFERMEDAD DE BEHÇET



Ana Celia Barnosi Marín

Unidad de Enfermedades Autoinmunes Sistémicas.  
Hospital Torrecárdenas. Almería

## LUCES EN EL HORIZONTE: BIOLÓGICOS EN LA ENFERMEDAD DE BEHÇET

Hazirolan D, Stubiger N and Pleyer U. *Acta Ophthalmologica* 2012 doi: 10.1111/j.1755-3768.2011.02348.x

Los autores de este trabajo hacen un resumen del estado de conocimiento actual del tratamiento sobre biológicos en la uveítis por Behçet (UB) y valoran los pro y contras de los dos principales tratamientos, los anti-TNF $\alpha$  (el más utilizado infliximab) y el interferón tipo I (IFN  $\alpha$ -2).

En relación al infliximab hacen un repaso de los distintos artículos publicados por Sfrikaki, Ohno, Tugal-Tutkun, Niccoli, Tabbara y Al-Hemidan, Yamada y Arida, sobre los resultados del tratamiento con infliximab administrados en distintas situaciones de la UB: en pacientes con uveítis resistentes a ciclosporina; comparándolo con ciclosporina; comparándolo con tratamiento inmunosupresor (IS) convencional; en uveítis recurrente a pesar de tratamiento IS combinado; en tratamiento único con corticoides. En todos los casos resultó ser efectivo durante el periodo de infusión en controlar la inflamación de forma rápida, disminuyendo el número de recaídas, alargando el periodo de remisión y mejorando la agudeza visual en comparación al tratamiento

IS convencional en mono/biterapia/triterapia. El resultado del control de la UB es más efectivo en tratamiento combinado, con anti-TNF $\alpha$  e IS convencionales.

A cambio las limitaciones que encuentran son: la pérdida de eficacia a largo plazo, las recurrencias y los efectos secundarios; aunque en la mayoría de los casos fueron leves.

En cuanto al IFN, resumen la experiencia descrita en los distintos trabajos publicados por Bodaghi, Deuter, Krause, Köter, Tugal-Tutkun, Onal, Sobaci, en las UB. No hay un consenso sobre la dosis ideal, ni la duración del tratamiento. Aquí revisan las distintas pautas empleadas con sus resultados; las pautas con altas dosis de IFN  $\alpha$ -2a parecen ser más efectivas que los regímenes de bajas dosis en la mayoría de los estudios. La tasa de respuesta de control de las UB tratados con IFN  $\alpha$ -2a varía del 83 al 98%. Su efecto en controlar la inflamación intraocular es rápido e inducen una remisión a largo plazo. Los efectos secundarios son variados y frecuentes, siendo el más común el síndrome seudogripal, y la mayoría de los efectos secundarios, reversibles.

### Comentarios

En esta revisión concluye que ambos fármacos presentan muchas similitu-

des para el tratamiento de la UB. Los dos fármacos son eficaces cuando se han utilizado al fracasar uno de ellos. No hay comparativa entre los dos. Ambos tienen un rápido efecto antiinflamatorio intraocular y alcanzan el control de la uveítis en un alto porcentaje de pacientes en los que ha fracasado el tratamiento IS convencional de segunda línea. Sin embargo el IFN $\alpha$ -2a mantiene remisiones a largo plazo en un alto porcentaje de estos pacientes, aun después de su suspensión y repetido curso de tratamiento. Tales remisiones a largo plazo libres de tratamiento no se han encontrado con los tratamientos IS convencionales, ni con el anti-TNF $\alpha$ . La otra principal diferencia de estos dos tratamientos, es su perfil de efectos secundarios.

## ANTAGONISTAS DE LA INTERLEUCINA-1 $\beta$ EN EL TRATAMIENTO DE LAS UVEÍTIS RESISTENTES EN LA ENFERMEDAD DE BEHÇET

*Acta Ophthalmologica* 2012 doi: 10.1111/j.1755-3768.2011.02348.x

*Ann Rheum Dis* September 2012 Vol 71 No 9

*Annals of Rheumatic Diseases* publica en distintas ediciones dos traba-

jos sobre el resultado del tratamiento con antagonistas de la IL-1 $\beta$  en la enfermedad de Behçet.

El primero diseñado para evaluar la seguridad, la actividad clínica biológica y farmacocinética de XOMA 052 en la uveítis posterior, panuveítis, vasculitis retiniana, resistente a la azatioprina y/o ciclosporina, y bajas de corticoides ( $\leq 10$  mg de prednisona/día). Se administró a 7 pacientes, XOMA 052, a dosis de 0.3 mg/kg intravenoso en dosis única. Se permitió una segunda dosis de XOMA 052 y prednisona a dosis  $\leq 80$  mg/día, en caso de que fuera necesario como rescate por un nuevo brote de actividad inflamatoria ocular. La evaluación se realizó durante el periodo de estudio que duró 98 días. El resultado principal fue la medición de la actividad clínica, la progresión de la uveítis que se midió del día 0 al 28.

Los resultados que obtuvieron, fueron buenos en cuanto a tolerancia, mejoría de la agudeza visual y control de la inflamación en cámara anterior, vítreo y retina, La resolución completa de las alteraciones retinianas se alcanzó entre los días 4 y 21. La duración media de la respuesta fue de 49 días. Cuatro pacientes recibieron una segunda dosis de XOMA 052, por aparición de nuevos infiltrados retinianos entre el día 49 y 95 y un paciente por edema macular en el ojo contralateral en el día 29. Después de esta segunda dosis permanecieron libres de brotes sin ninguna otra medicación durante un tiempo medio de 115 días. Estos datos farmacocinéticos sugieren que para mantener el efecto terapéutico, se necesitarían dosis a intervalos de aproximadamente 4 semanas.

En el segundo artículo, los autores, en una carta al editor, comentan un caso de una joven de 16 años de edad con panuveítis bilateral y vasculitis retiniana refractaria, que a lo largo de algo más de 6 años, tuvo una enfermedad en brotes recurrentes a pesar de diversas combinaciones terapéuticas, que incluyeron en tiempos variables a la prednisona, ciclosporina mas azatioprina, interferón que tuvo que retirar por efectos adversos secundarios, infliximab mas ciclosporina y azatioprina y, ada-

limumab. Tras dos años y medio con adalimumab, con recaída a los 12 meses y con rescates de prednisona, se decidió iniciar tratamiento con anticuerpos anti interleucina 1 (IL-1). Empezó con anakinra, con la cual estuvo solo un mes por falta de eficacia, cambiando alternativamente a canakinumab 150 mg, tras el cual se mantuvo libre de actividad tras 8 semanas de seguimiento.

## Comentarios

A pesar de que se trata de un número pequeño de pacientes, los resultados obtenidos sugieren que el tratamiento con anti-1 $\beta$  puede ser eficaz en el tratamiento de la uveítis asociada a EB. Hay que esperar los resultados de los ensayos clínicos en marcha para conocer cuál será el papel real del fármaco en el tratamiento de la enfermedad.

## INFLIXIMAB EN LA AFECTACIÓN VASCULAR DE LA ENFERMEDAD DE BEHÇET

Adler S, Adler Á, Baumgartner I, et al. *Arthritis Care & Research* Vol. 64, No. 4, April 2012, pp 607–611

*Annals of Rheumatic Diseases* publica en distintas ediciones dos trabajos sobre el resultado del tratamiento con antagonistas de la IL-1 $\beta$  en la enfermedad de Behçet.

El primero diseñado para evaluar la seguridad, la actividad clínica biológica y farmacocinética de XOMA 052 en la uveítis posterior, panuveítis, vasculitis retiniana, resistente a la azatioprina y/o ciclosporina, y bajas de corticoides ( $\leq 10$  mg de prednisona/día). Se administró a 7 pacientes, XOMA 052, a dosis de 0.3 mg/kg intravenoso en dosis única. Se permitió una segunda dosis de XOMA 052 y prednisona a dosis  $\leq 80$  mg/día, en caso de que fuera necesario como rescate por un nuevo brote de actividad inflamatoria ocular. La evaluación se realizó durante el periodo de estudio que duró 98 días. El resultado principal fue la medición de la actividad clínica, la progresión de la uveítis que se midió del día 0 al 28.

Los resultados que obtuvieron, fueron buenos en cuanto a tolerancia, mejoría de la agudeza visual y control de la inflamación en cámara anterior, vítreo y retina, La resolución completa de las alteraciones retinianas se alcanzó entre los días 4 y 21. La duración media de la respuesta fue de 49 días. Cuatro pacientes recibieron una segunda dosis de XOMA 052, por aparición de nuevos infiltrados retinianos entre el día 49 y 95 y un paciente por edema macular en el ojo contralateral en el día 29. Después de esta segunda dosis permanecieron libres de brotes sin ninguna otra medicación durante un tiempo medio de 115 días. Estos datos farmacocinéticos sugieren que para mantener el efecto terapéutico, se necesitarían dosis a intervalos de aproximadamente 4 semanas.

En el segundo artículo, los autores, en una carta al editor, comentan un caso de una joven de 16 años de edad con panuveítis bilateral y vasculitis retiniana refractaria, que a lo largo de algo más de 6 años, tuvo una enfermedad en brotes recurrentes a pesar de diversas combinaciones terapéuticas, que incluyeron en tiempos variables a la prednisona, ciclosporina mas azatioprina, interferón que tuvo que retirar por efectos adversos secundarios, infliximab mas ciclosporina y azatioprina y, adalimumab. Tras dos años y medio con adalimumab, con recaída a los 12 meses y con rescates de prednisona, se decidió iniciar tratamiento con anticuerpos anti interleucina 1 (IL-1). Empezó con anakinra, con la cual estuvo solo un mes por falta de eficacia, cambiando alternativamente a canakinumab 150 mg, tras el cual se mantuvo libre de actividad tras 8 semanas de seguimiento.

## Comentarios

Los fármacos anti-TNF se han mostrado útiles en el tratamiento de diferentes manifestaciones de la EB. Su principal indicación es la uveítis. En otras manifestaciones su utilidad está más cuestionada. Los resultados obtenidos por los autores en esta serie de pacientes sugeriría que la afectación vascular podría ser otra indicación de los anti-TNF en la EB.

# CASOS CLÍNICOS

VI Curso de Actualización en Enfermedades Autoinmunes  
Málaga, 9 de noviembre de 2012

## **VARÓN MARROQUÍ CON FIEBRE, EXANTEMA Y ADENOPATÍAS**

Presentación: José Ángel Cuenca Gómez. M.I.R de Medicina Interna y Joaquín Pousibet Puerto. M.I.R Medicina Interna. Tutores: María Gracia Cruz Caparrós. F.E.A. de Medicina Interna, Elisa Fernández Fuertes. F.E.A. de Medicina Interna y Adoración Martín Gómez. F.E.A. de Nefrología Hospital de Poniente. El Ejido (Almería).

### **Historia clínica:**

**ANTECEDENTES PERSONALES:** Varón de 16 años, natural de Marruecos, que reside en España desde hace 8 años. Última visita a su país hace 1 año. No hábitos tóxicos. No antecedentes médicos de interés. No realiza tratamiento de forma habitual. No alergias medicamentosas conocidas.

**ENFERMEDAD ACTUAL:** Refiere fiebre vespertina hasta 40°C, de 3 semanas de evolución, acompañadas de escalofríos y sudoración profusa; con aparición de lesiones faciales. Estas lesiones empeoran tras la exposición al sol. No otra clínica asociada.

**EXPLORACIÓN:** TA: 145/90, Peso: 45kg. Buen estado general, bien hidratado y perfundido. Eupneico. Cabeza y cuello: Alopecia areata en región frontotemporal. Lesiones ulcerosas en labio inferior y paladar blando. No muguet. En ambas mejillas y dorso nasal se objetiva placa eritematosa descamativa (eritema malar), bien delimitada; así como otras lesiones por el resto de la cara de similares características pero de menor tamaño y con escoriaciones de rascado.

Se palpan pequeñas adenopatías latero-cervicales bilaterales de al menos 1 cm de consistencia blanda, no adheridas a planos profundos y no dolorosas. Adenopatías similares a nivel axilar e inguinal bilateral.

ACR: Tonos rítmicos sin soplos. MVC sin ruidos patológicos. Abdomen blando, depresible, con molestias difusas a la palpación sin signos de peritonismo, no se palpan megalias ni masas. MMII: No edemas, ni signos de TVP. No sinovitis. No úlceras genitales.

**Pruebas complementarias:** A su llegada a urgencias se realizan las siguientes pruebas diagnósticas:

Hemograma: Anemia normocítica-normocromática (Hb 9,4 mg/dl) leucopenia con 2010 leuc/microL; plaquetopenia de

101.000 plaq/microL. VSG 32. Coagulación normal. Bioquímica: Perfil renal normal. Perfil hepático al ingreso: AST 410U/L, ALT 261 U/L, GGT 261 U/L, FA y bilirrubina normal. PCR e iones normales. Sedimento de orina: Normal no evidencia de proteinuria, ni hematuria. Rx tórax: Sin alteraciones patológicas. ECG: Ritmo sinusal a 60lpm. Eje 0°. No alteración de la repolarización ni signo de crecimiento de cavidades. Se cursan hemocultivos seriados y urocultivo que son negativos.

El paciente es ingresa para estudio en planta hospitalaria y allí se llevan a cabo los siguientes estudios: todas las serologías (CMV, VIH, VEB, toxoplasma, VHA, VHB, VHC) resultan ser negativas. El Mantoux es positivo (10 mm). El estudio de autoinmunidad aparece positivo con los siguientes valores: ANAs positivos (264); ENAs>32 positivos; Ac. Anti DsDNA positivo (280 U/ml); Ac. Anti antígeno Sm positivo>120 U/ml; Ac. Anti antígeno Ro positivo (35 U/ml); Ac anti antígeno U1RNP positivo (>240 U/ml); Ac. Anti antígeno RNP70 positivo (>240 U/ml); Ac. Anti antígeno Jo-1, Ac. Anti antígeno SCL-70, Ac, anti antígeno La, Ac. Anti antígeno CENP, Ac. Anti mitocondriales y Ac. Anti SLA/LP negativos. El estudio de los factores del complemento mostró los siguientes resultados: consumo importante de las fracciones C3 (9mg/dl) y C4 2mg/dl).

El TAC toraco-abdomino-pélvico: 2 pequeños nódulos en segmento apical de LID, de unos 7mm cada uno, uno de ellos calcificados, compatibles con granulomas. A nivel de mediastino se observan calcificaciones en región subcarinal e hiliares bilaterales que podrían corresponder a adenopatías calcificadas. Múltiples adenopatías axilares bilaterales de unos 16mm, de características inespecíficas. Leve hepatomegalia, homogénea sin lesiones focales. Leve esplenomegalia (14,5 cm), homogénea con pequeña lesión hipodensa de unos 8 mm, que podría corresponder a un pequeño quiste simple. Pequeñas adenopatías retroperitoneales inferiores a 1 cm. Pequeña cantidad de líquido libre en pelvis.

Ante los resultados obtenidos nuestra principal sospecha diagnóstica es que el paciente presente un LES, y esto es debido a que cumple más de 4 criterios establecidos para el diagnóstico de esta enfermedad; tales como rash malar, fotosensibilidad, aftas orales, leucopenia<4000/mm3, ANA+, AntiDNA+.1 La existencia de hepatoesplenomegalia, poliadenopatías y

Mantoux positivo nos obliga a tomar en consideración la posibilidad de una TBC concomitante y un síndrome linfoproliferativo. Para ello realizamos biopsia de adenopatía axilar guiada por ecografía, con resultado de linfadenitis reactiva sin evidencia de crecimiento neoplásico y/o lesiones granulomatosas.

Establecido el diagnóstico de LES se amplía el estudio con autoinmunidad hepática (AMA Y Anti-LKM) y coagulación especial (Ac. Anticardiolipina M y G, anticoagulante lúpico, Ac. AntiBeta2 Glicoproteína 1) que resultan ser normales o negativos, salvo el Ac.Anticardiolipina M que es positivo débil (22MPL/ml) y Ac. Anticardiolipina G que es positivo débil (13 GPL/ml). Se realiza orina de 24 horas que descarta proteinuria en rango patológico.

**Diagnóstico diferencial:** Nos hallamos ante un paciente joven con fiebre, alopecia, erupción cutánea facial de predominio malar y poliadenopatías. El diagnóstico diferencial es amplio e incluye enfermedades infecciosas, inflamatorias y neoplásicas<sup>2</sup>. En el abordaje inicial hemos de considerar como datos de interés su procedencia marroquí, que nos obliga a plantear diagnósticos alternativos en consonancia con un paciente inmigrante. Así como, si estamos ante una única entidad que nos justifique todo el cuadro, o tenemos que hacer frente a más de una enfermedad, con diferente abordaje diagnóstico y terapéutico

Entre las enfermedades infecciosas causantes de fiebre, exantema y adenopatías, hay que considerar en este paciente en primer lugar, las entidades que puedan producir un síndrome mononucleósido, tales como, el VEB, el CMV, el VIH y el toxoplasma. En este primer abordaje inicial no nos podemos olvidar de las micobacterias y, más en concreto, del *Mycobacterium tuberculosis*. Este patógeno cobra notoria importancia, debido a la alta prevalencia que hay en nuestro país para él, y porque puede provocar todas las manifestaciones clínicas que presenta el paciente. Dentro del diagnóstico diferencial deberíamos incluir otras enfermedades que producen fiebre, adenopatías y exantemas, pero que a priori son descartadas por la clínica del paciente, ya sea por duración más corta y diferentes características de las lesiones cutáneas, como es el caso de herpes simple, herpes-6, adenovirus, varicela-zoster, rubeola y sarampión; por menor duración y mayor gravedad de la clínica que producirían, como la enfermedad estafilocócica

y estreptocócica; y/o por presentar diferentes manifestaciones cutáneas (aunque sean cuadro subagudos con fiebres y adenopatías), como las rickettsiosis, brucelosis, el parvovirus B19, el *Arcanobacterium haemolyticum* (bacilo Gram-positivo), tularemia, salmonelosis, leishmaniasis, micoplasma y algunas ITS: sífilis y clamideas. Dado que el paciente tiene afectación hepática con elevación de transaminasas deberíamos incluir en nuestro diagnóstico inicial la posibilidad de una hepatitis viral, que nos podría justificar la fiebre y las adenopatías pero no tanto las lesiones cutáneas; aunque podría ser una patología asociada en este paciente.

Con respecto a las enfermedades autoinmunes sistémicas habría que pensar como más compatible con nuestro caso en el lupus eritematoso sistémico (LES) y en la dermatomiositis. Como segundas posibilidades tendríamos la artritis reumatoide, el síndrome de Sjogren, la enfermedad mixta del tejido conectivo, cirrosis biliar primaria y la enfermedad del suero.

En relación a las enfermedades malignas tendríamos que descartar en un primer lugar a los linfomas, tanto Hodking como no Hodking; y en un segundo lugar a otras neoplasias hematológicas: Leucemia linfocítica aguda, leucemia linfocítica crónica, leucemia mieloide crónica, leucemia de células peludas, histiocitosis maligna. También cabe la posibilidad de que las adenopatías correspondiesen a metástasis de un tumor primario no identificado.

Por último existen otro tipo de enfermedades mucho menos frecuentes, pero que habría que pensar en ellas en el caso de haber descartado todas las anteriores y son: el hipertiroidismo, enfermedades de depósito (Enfermedad de Gaucher, de Niemann-Pick, de Fabry, de Tangier); y enfermedades de etiología desconocida en las que cabría destacar la sarcoidosis, la enfermedad de Castleman (la forma multicéntrica puede producir manifestaciones autoinmunes que pueden llegar a cumplir criterios de LES, con ANA positivos), la enfermedad de Kikuchi-fujimoto (linfadenitis histiocítica necrosante que puede causar fiebre, artralgias, leucopenia y que se ha descrito de forma ocasional asociada al LES), amiloidosis, histiocitosis de células de Langerhans y enfermedad de Kawasaki entre otras.

Por otro lado el paciente presentaba unas lesiones faciales bastantes características, que posiblemente serían causadas por algunas de las enfermedades antes descritas, pero que también podrían pertenecer a una entidad independiente; entre ellas destacar la dermatitis seborreica, dermatitis atópica, cuperosis, dermatitis de contacto, síndrome de Serazy y síndrome carcinoide.<sup>3,4</sup>

**Diagnóstico definitivo:** Lupus eritematoso sistémico con afectación cutánea, hepática, hematológica, ganglionar y renal.

**Tratamiento y evolución:** Se inicia tratamiento con hidroxicloroquina 200mg/24h y prednisona, inicialmente a 0,5 mg/kg/día, pero aumentando a 1 mg/kg/día por persistencia de la fiebre. Al alta hospitalaria mejoría de los parámetros hematológicos y normalización de la hipertransaminasemia inicial, así como, mejoría sustancial de las lesiones faciales; que al alta quedan únicamente máculas residuales hipocromas y zonas descamativas residuales. Persiste alopecia sin mejoría. Tras normalización de la hipertransaminasemia, se inicia profilaxis antituberculosa con isoniazida.

A los 20 días se realiza primer control en consultas externas destacando la no aparición de nuevas lesiones cutáneas, la ausencia de adenopatías periféricas, hemograma normalizado, salvo anemia normocítica-normocrómica con hb de 11 mg/dl y aumento ligero de transaminasas: ast 68 y alt 102. Se inicia pauta descendente de corticoides. Recibimos cultivo de lowenstein de la biopsia ganglionar, que es negativo.

Tres meses después del ingreso, en la segunda revisión de consulta, persiste anemia con hb de 9,5 y leve hipertransaminasemia. Encontramos sedimento de orina con proteinuria >200 mg/dl y proteinuria de 24 horas de 2,27 gr/día (rango subnefrótico), por lo que contactamos con nefrología, que realiza biopsia renal.

En la biopsia renal se objetiva nefritis lúpica iv-s (a): nefritis lúpica difusa con lesiones segmentarias activas y crónicas o nefritis lúpica esclerosante y proliferativa segmentaria difusa. Se decide iniciar tratamiento con pulsos quincenales de ciclofosfamida 500mg, siguiendo las recomendaciones del documento de consenso del grupo de enfermedades autoinmunes sistémicas (geas) de la sociedad española de medicina interna (semi) y de la sociedad española de nefrología (s.e.n.)<sup>5</sup>. Actualmente estamos a la espera de ver respuesta con este tratamiento.

**Comentarios:** La presencia de adenopatías en un paciente con les en algún momento de su evolución, es algo relativamente frecuente; algunas series estiman su prevalencia entre un 25 y un 50%.<sup>6</sup> Sin embargo el debut de la enfermedad como síndrome poliadenopático es algo mucho más raro, y solo hay descritos unos pocos casos en la literatura. Las localizaciones más frecuentes de las adenopatías en el les son las siguientes: cervical (43%), mesentéricas (21%), axilares (18%) e inguinales (17%); siendo muy rara su aparición en hilios pulmonares y mediastino.<sup>7</sup>

Algunos autores defienden que la presencia de adenopatías se asocia con un cuadro constitucional más intenso: más astenia, fiebre más elevada y pérdida de peso más acusada; así como con alteraciones cutáneas más agresivas. Análíticamente se asocia con mayores títulos de ac. Anti ds-dna y con menores niveles de complemento.

Por otro lado estos mismo autores defienden que a la hora de tratar a paciente con les y adenopatías serán necesarias dosis de corticoides más altas, para poder controlar la enfermedad.<sup>8</sup>

Todo esto son observaciones realizadas en series de casos, por lo que serían necesarios más estudios para poder confirmar estos datos.

Comentar que en nuestro caso, se cumplen casi todas las premisas anteriores, con afectación cutánea intensa, fiebre alta rebelde al tratamiento que precisó aumentar la dosis de corticoides para su control, así como elevación significativa del ac. Anti ds-dna y disminución importante del complemento; datos indicativos de actividad de la enfermedad y presencia de nefritis.

Por otro lado, resaltamos la importancia de realizar un correcto diagnóstico diferencial del síndrome poliadenopático en los pacientes con les, porque si bien es cierto, que el propio lupus lo puede producir;<sup>9,10</sup> hay casos descritos en la literatura de asociación de les y otras enfermedades potencialmente mortales como los linfomas, y cuya única expresión son las adenopatías múltiples. En nuestro caso cobra una especial importancia el hecho de que el paciente proceda de marruecos y viva en España, ambos países con alta prevalencia de enfermedad tuberculosa, por lo que es fundamental antes de iniciar el tratamiento inmunosupresor el haber descartado con cierta seguridad esta patología.

#### BIBLIOGRAFÍA:

- Grupo de estudio de enfermedades autoinmunes sistémicas (geas) de la sociedad española de medicina interna (semi). Guías clínicas de enfermedades autoinmunes sistémicas: lupus eritematoso sistémico 2011.
- Iribaren jr, aguirre h. Adenopatías. Libro electrónico de temas de urgencias. Sistema navarro de salud.
- Puig I. La cara roja (i). Revisión. *Offarm.* 2010;29(2):61-8
- Puig I. La cara roja (y ii). *Offarm.* 2010;29(3):61-8
- Ruis-irastorza g, espenosa g, frutos ma, jimenez-alonso j, praga m, pallarés I et al. Diagnósticos y tratamiento de la nefritis lúpica. *Nefrología.* 2012;32(suppl.1):1-35.
- Melikoglu ma, melikoglu m. The clinical importance of lymphadenopathy in systemic lupus erythematosus. *Acta reumatol port* 2008; 33: 402-6.
- al-hashimi h, bhowmik a. Generalised lymphadenopathy as the first manifestation of lupus nephritis. *Bmj case rep.* 2010;22:
- Shapira y, weinberger a, wysenbeek aj. Lymphadenopathy in systemic lupus erythematosus. Prevalence and relation to disease manifestations. *Clin rheumatol.* 1996;15:335-338
- Rosa-neto ns, rossi-bonfiglioli k, manentmilanez f, andrade de macêdo p, levy-neto m. Lymphadenopathy and systemic lupus erythematosus. *Bras j reumatol* 2010;50(1):96-101.
- Moga i, rimola j, mozos a. Mujer de 21 años

con lupus eritematosos sistémico, poliadenopatías y banda monoclonal. Med clin (barc). 2010;134(12):547-553.

## DISECCIÓN DE ARTERIA CARÓTIDA INTERNA EN PACIENTE CON SÍNDROME ANTIFOSFOLIPIDO

Presentación: María Ruiz Ruigómez.

Tutor: José Luis Callejas Rubio.

Hospital Universitario San Cecilio. Granada

**Historia clínica:** Mujer de 54 años, con antecedentes personales de hipertensión arterial de 15 años de evolución e hipercolesterolemia para lo que recibía tratamiento con atenolol 50mg/d y simvastatina 20mg/d. El día previo al ingreso refiere dificultad para deglución de líquidos y sólidos así como trastorno del lenguaje con voz "gangosa", añadiéndose en las horas siguientes desviación de comisura bucal hacia la izquierda, caída del párpado derecho, vómitos y cefalea por lo que acude a urgencias. En la exploración física presentaba: disartria y disfonía, disfagia completa, ptosis palpebral derecha media, paresia facial derecha, úvula desviada hacia la izquierda e hipoestesia leve en miembros izquierdos, siendo el resto de la exploración normal; no rigidez de nuca ni otros signos meníngeos.

**Pruebas complementarias:** En la analítica general no había alteraciones significativas. En área de urgencias se realiza tac craneal sin contraste que fue informado como normal. Con sospecha de ictus bulbar ingresa en s. Neurología, realizándose:

- Resonancia magnética encefálica informada como lesión focal a nivel del tronco debajo del puente, en relación con estructura vascular que cruza por debajo del pedúnculo; sugiere infarto isquémico bulbar derecho.

- Angio resonancia de troncos supraórticos: varios acodamientos de la arteria carótida interna izquierda y un aneurisma de arteria vertebral derecha.

- Punción lumbar para descartar proceso infeccioso/inflamatorio que fue normal

- Test de anticuade que fue negativo

- Ana, enas y ancas: negativos

- Estudio de coagulación especial: anti-coagulante lúpico (+) y acas ig m (+) > 472 mpl, beta 2 microglobulina igm > 575 mg/dl, confirmados con 12 semanas de diferencia.

**Diagnóstico diferencial:** Tras la sospecha clínica de lesión cerebro-vascular, quedando descartadas otras entidades diagnósticas como la miastenia gravis (test de anticuade negativo) o procesos infecciosos, que con ausencia de sintomatología sugestiva y punción lumbar no compatible con dicho proceso quedaron descartadas.

Ante la alta sospecha de ictus bulbar se realizó una rmn que parece confirma el diagnóstico de sospecha de ictus bulbar. Sin embargo tras la realización de la angio-

rmn en la que se observó el signo de la cuerda (figura 1) se estableció el diagnóstico de disección de arteria carótida con aneurisma sub-adventicial.

En cuanto a la etiología se han relacionado con la disección arterial la práctica de deportes como natación, baloncesto o buceo. También se han descrito casos tras el parto o estornudos. Sin poder descartarse la forma espontánea. En distintos estudios se ha intentado relacionar esta patología con algunos factores predisponentes como: ehlers-danlos tipo iv (vascular), displasia fibromuscular (15%), síndrome de marfan, osteogénesis imperfecta, homocystinuria o déficit de alfa-1-antitripsina. Aunque estas patologías se han relacionado con disección arterial, esto ha sido en los menos casos, es decir, lo más frecuente es la disección espontánea. De todas estas la asociación más frecuente es aquella con displasia fibromuscular que llega a representar hasta el 15% del total de los casos de disección. En el resto de patologías, a parte de que estas son patologías muy infrecuentes no se ha podido llegar a establecer si la frecuencia sería mayor al de la población sana. Sin embargo parece que existen razones suficientes para pensar en la existencia de una relación genética ya que en pacientes con historia familiar de disección de arterias cerebrocervicales, renales o de aorta presentan un mayor riesgo. Además entre los pacientes con disección aparentemente esporádica existe una elevada prevalencia de alteraciones ultraestructurales del tejido conectivo que no están asociadas con ninguna enfermedad del tejido conectivo de las comentadas con anterioridad.

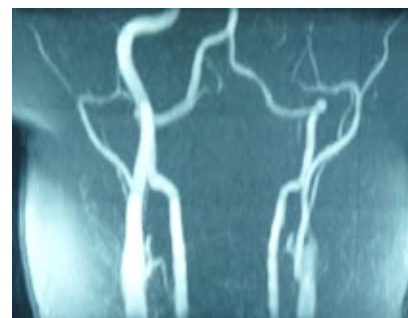
Ninguna de estas causas señaladas parecía tener relación con nuestro caso por lo que postulamos la posibilidad de relacionarse la disección de arterias cervicales con la presencia de saf.

**Diagnóstico definitivo:** Disección de arteria carótida con aneurisma sub-adventicial, avc asociado con resolución espontánea y síndrome antifosfolipídico..

**Tratamiento:** Existe una muy escasa evidencia científica acerca de cómo debemos tratar a estos pacientes, casi toda la literatura son estudios unicentro no randomizados, hasta el momento ningún ensayo clínico sobre el tratamiento. Los expertos prefieren el uso de anticoagulación oral en los casos de disección extracraneal con bajo riesgo de transformación hemorrágica. En personas con contraindicaciones para la toma de anticoagulación oral se puede plantear la antiagregación.

La duración del tratamiento no está establecida, aunque con una terapia de 3 meses de evolución se espera que las anomalías de los vasos se hayan estabilizado y resuelto. El tratamiento quirúrgico se reserva para casos aislados de reinfarto pese a terapia con anticoagulación.

Figura 1



En el caso de nuestra paciente y dados los diagnósticos de síndrome antifosfolipídico y disección arterial extracraneal establecidos se inició tratamiento con anticoagulación oral.

**Evolución:** Durante el ingreso se realizó una segunda rmn de control en la que no se apreciaba la lesión isquémica observada en la primera rmn. La paciente fue dada de alta presentando en dicho momento una disfagia completa y mínimas parestesias en miembros. El caso se presentó a radiología intervencionista. Diez días más tarde la paciente acudió a la consulta de neurología para revisión aportando una nueva resonancia magnética en la que se observó la resolución de la lesión aneurismática. La clínica mejoró progresivamente. No ha presentado hasta el momento nuevos episodios.

**Comentarios:** La disección espontánea de arterias cervicales y cerebrales es causa frecuente de ictus en pacientes jóvenes, aunque puede aparecer a cualquier edad. Ocurre cuando la integridad de la pared vascular se ve comprometida permitiendo la colección de sangre entre las distintas capas del vaso o dando lugar a la aparición de una falsa luz. La hemorragia suele aparecer como consecuencia de una lesión en la íntima, mientras que las disecciones subintimales suelen causar estenosis u oclusión de la luz y las subadventiciales resultan en formaciones aneurismáticas. Se estima que las disecciones arteriales constituyen el 2,5% de los ictus y hasta el 20% de ictus en el paciente joven, con una incidencia entre 2,5-3/ 100.000 habitantes; no obstante se piensa que la incidencia real puede ser mayor dado que en muchos casos esta patología es asintomática y por lo tanto infradiagnosticada.

La clínica aparece como consecuencia de una isquemia provocada por hipo perfusión o trombo embolismo. Su forma más frecuente de manifestación es como ictus isquémico o ait acompañado en muchas ocasiones de otra sintomatología local, cefalea (68%), algias cervicales o faciales.

En este caso investigamos la relación entre disección de arterias vertebrales y cervicales y el síndrome antifosfolipídico

por ser las dos patologías concomitantes, ésta aparece descrita en casos clínicos aislados como el de Kluger y Hughes o el de Nissar en el que se describe el hallazgo de disección arterial en pacientes con lupus eritematoso y síndrome antifosfolípido no diagnosticados. Caso et al describieron el caso de una mujer con disección carotídea en relación con títulos altos de antifosfolípidos asociado a lupus y enfermedad de Takayasu. Sibila et al describen dos mujeres con disección carotídea y síndrome antifosfolípido.

Las etiologías propuestas por las que el síndrome antifosfolípido se ha relacionado con la disección arterial son por un lado el hecho de que el síndrome antifosfolípido induce daño endotelial que puede predisponer a la disección arterial espontánea. Por otro lado en vista de que algunos de los casos descritos el SIF se diagnostican tras la disección arterial, se plantea como hipótesis la posibilidad de que la lesión vascular pueda exponer antígenos ocultos al sistema inmune lo que pudiese precipitar un estado de hipercoagulabilidad. El SIF además puede presentarse con otros estados de hipercoagulabilidad como la hiperhomocisteinemia.

#### BIBLIOGRAFÍA:

1. Grand-Ginsbach C, Debette S. The association of connective tissue disorders with cervical artery dissections. *Curr Mol Med* 2009 Mar; 9(2): 210-4.
2. Zinkstok SM, Vergouwen MD. Safety and functional outcome of thrombolysis in dissection-related ischemic stroke meta-analysis of individual patient data. *Stroke*. 2011 Sep; 42(9):2515-20. Epub 2011 Jul 28.
3. Schievink WI. Spontaneous Dissection of the Carotid and vertebral arteries. *N Engl J Med*. 2002;344(12):898
4. Taillan B, Garnier G, Dujardin P. Dissection of the internal artery in antiphospholipid syndrome. *Rev Med Interne*. 1999 Nov;20(11):1048.
5. Sibila J, Herculín D, Gotenberg JE, Goetz J, Dietemann JL, Harlé JR, Sanmarco M. Cervico-cranial artery dissection and phospholipid antibody syndrome: is there a link? *Am J Med*. 2004 Jan 15; 116(2):138-9.
6. Kluger BM, Hughes RL, Anderson CA, Hassell KL. Non-traumatic carotid dissection and stroke associated with antiphospholipid antibody syndrome: Report of a case and review of the literature. *Neurol India*. 2008 Jan Mar; 56(1):77-8.
7. Caso V, Paciaroni M, Parnetti L, Cardaioli G, Biscarini L, Acciarini AE, Rubino S, Gallai V. Stroke related to carotid artery dissection in a young patient with Takayasu arteritis, systemic lupus erythematosus and antiphospholipid antibody syndrome. *Cerebrovasc Dis*. 2002; 13(1):67-9.
8. Nisar MK, Mya T. Spontaneous coronary artery dissection in the context of positive anticardiolipin antibodies and clinically undiagnosed systemic lupus erythematosus. *Lupus*. 2011 Nov;20(13):1436-8. Epub 2011 Jul 18.
9. Baumgartner RW, Bogousslavsky J. Clinical manifestations of carotid dissection. *Front Neurol Neurosci*. 2005;20:70-6.
10. Divjak I, Slankamenac P, Jovičević M, Zikić TR, Prokin AL, Jovanović A. A case series of 22 patients with internal carotid artery dissection. *Med Pregl*. 2011 Nov-Dec;64(11-12):575-8

### AFECTACION PULMONAR Y GASTROINTESTINAL DEL LUPUS ERYTEMATOSO SISTEMICO Y SINDROME ANTIFOSFOLIPIDO

Presentación: Elena Costa Juan  
Tutor: José Antonio González Nieto  
Unidad de Enfermedades Autoinmunes,  
Servicio de Medicina Interna, Hospital Can Misses, Ibiza.

**Historia clínica:** Mujer de 70 años con antecedentes de:

- HTA en tratamiento farmacológico.
  - Síndrome vertiginoso.
  - Ceguera del ojo derecho desde los 17 años.
  - Hemorragia digestiva alta secundaria a úlcera péptica en 1997.
  - Infección crónica por VHC Genotipo 1b, con controles periódicos sin datos de hepatopatía, por lo que ante, el genotipo de baja respuesta al tratamiento y la estabilidad de la función hepática, se decidió no realizar tratamiento.
  - Dolor articular errático desde los 45 años.
  - Síndrome ansioso-depresivo.
  - Intervenciones quirúrgicas: apendicectomía, colecistectomía, prótesis de rodilla derecha en junio 2009 y osteosíntesis de fractura de Colles y de fractura de peroné en septiembre de 2010.
- Ingresó en el Servicio de Hematología en 2011 por sospecha de Mieloma en base a Hipergamma globulinemia pendiente de filiar por electroforesis y 3 fracturas óseas espontáneas o tras traumatismo leve: en septiembre de 2010 fue intervenida por fractura de colles derecha y de maleolo peroneal derecho tras sufrir caída casual, y en esta ocasión presentaba una fractura de rama isquiopubiana izquierda (Figura 1).

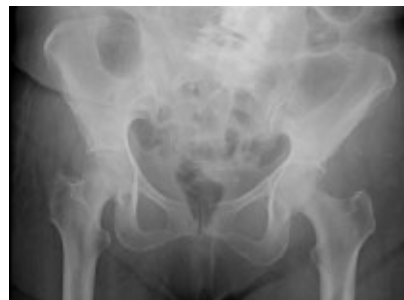En los dos primeros días de ingreso, la paciente presenta varios episodios de hematoquecia y la gammapatía resulta ser policlonal por lo que contactan con el Servicio de Medicina Interna para hacernos cargo de la paciente.

La paciente en anamnesis por órganos y aparatos presentaba:

- Episodios compatibles con eritema malar.
- Artralgias de perfil inflamatorio con algún episodio de artritis de predominio en carpos, MCF e IFP.
- Aftas orales recidivantes.

A la exploración física destacaban aftas orales blanquecino-amarillentas dolorosas en diferentes fases de evolución distribuidas en mucosa yugal y lengua, y lúvido reticularis en ambos miembros inferiores.

**Figura 1.** Rx Pelvis AP que muestra fractura de rama isquiopubiana izquierda.



La exploración cardíaca, pulmonar y abdominal fueron normales.

**Pruebas complementarias:** Se solicita Analítica con Autoinmunidad con los siguientes resultados:

- Hemograma: Hb 7.2 g/dl, VCM 85 fl, Leucocitos 1500/μl (neutrófilos 800/μl, linfocitos 500/μl), plaquetas 133000/μl. VSG 21 mm/hora.
  - Bioquímica: glucosa 96 mg/dl, urea 85 mg/dl, creatinina 1.01 mg/dl, GGT 63 U/L, hierro 34 μg/dl, ferritina 235 ng/ml, calcio 7.5 mg/dL, calcio iónico 4.52 mg /dl, PCR 8.9 mg/dl, con resto de bioquímica normal.
  - Coagulación: Tiempo protrombina 60 %, tiempo cefalina activado 39.1 segundos, INR 1.44, fibrinógeno derivado 397 mg/dl
  - Sedimento de Orina: eritrocitos 1267.5/μl, leucocitos 310.2/μl, células epiteliales de descamación 7.9/ μl, sin cilindros hialinos
  - Urocultivo negativo.
  - Orina 24h: creatinina 0.7 g/24h, proteínas 0.37 g/24h, aclaramiento de creatinina 46 ml/min.
  - ANA + 1/160 patrón homogéneo.
  - Anti-Sm y anti-U1RNP ambos + a nivel alto, Anti SSA/Ro +, Anti SSB -.
  - Ac anti MPO 25 U/ml, Ac anti citoplasma de neutrófilos + con título >1/80 con patrón perinuclear (ANCAp).
  - Complemento: Factor C3 82 mg/dL y C4 4 mg/dL.
  - Anticoagulante lúpico + (DVT Test 62 segundos), Ac Anticardiolipina IgG 36 GPL e IgM > 100 GPL (ambos positivos a nivel alto) y Antiβ<sub>2</sub> Glicoproteína IgG 10 U/mL e IgM >100 U/mL.
  - Carga Viral VHC: 5,82 log. 567.000 copias/mL.
- Por estos datos, la paciente tiene criterios de LES1 y tiene triple positividad de anticuerpos antifosfolípidos, lo que le confiere un alto riesgo trombótico.

**Problema clínico 1: ¿quién está produciendo la hematoquecia?** El LES puede producir vasculitis mesentérica donde el síntoma cardinal es el dolor abdominal intenso que puede seguirse con vómitos, diarreas y sangrado intestinal

(melenas y/o hematoquecia en función de la localización de la vaculitis), tiene una prevalencia de entre 0,2 a 9% de entre los pacientes con LES, siendo más probable en pacientes con SLEDAI >5. La prueba diagnóstica inicial es el TC abdominal que puede mostrar dilatación intestinal con engrosamiento de la pared (signo de la diana o doble halo), edema mesentérico y ascitis. La endoscopia digestiva puede mostrar tanto úlceras como zonas isquémicas. La biopsia suele mostrar una combinación de edema submucoso, vasculitis leucocitoclástica y formación de trombos en los segmentos afectados de intestino<sup>2</sup>. Por otro lado, el síndrome antifosfolípido puede producir isquemia de cualquier territorio intestinal por fenómenos trombóticos tanto de macrovasculatura (isquemia mesentérica) como de microvasculatura (colitis isquémica)<sup>3</sup>.

La paciente se realizó una colonoscopia diagnóstica donde se evidenció áreas de colitis isquémica parcheada que abarcaba hasta ileon. La biopsia mostraba signos de ulceración y regeneración criptal compatible con colitis e ileitis isquémica en resolución. Se realizó un TC abdominal que mostró un engrosamiento discreto de las paredes del colon derecho y aumento de calibre e hipodensidad de la vena mesentérica superior compatible con trombosis (Figura 2). Estos datos se corresponden con la afectación intestinal del síndrome antifosfolípido.

**Problema clínico 2: cuando LES y SAF se hacen amigos y todo estalla.** Durante el estudio de la hematoquecia, la paciente comienza con dolor pleurítico en ambos hemitorax y en las siguientes 24 horas se sigue de sensación disneica. Se realiza Rx de Tórax que muestra derrame pleural bilateral sin infiltrados parenquimatosos.

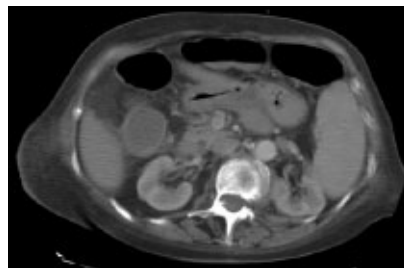El LES puede dar varios cuadros clínicos a nivel pulmonar como son la pleuritis lúpica, neumonitis lúpica y la hemorragia pulmonar. La pleuritis puede causar dolor pleurítico incluso en ausencia de derrame pleural visible en radiografía convencional. El análisis del líquido pleural en el LES es un exudado de aspecto claro, con pocas proteínas, sin consumo de glucosa, con menos de 5000 células blancas con predominio linfocítico y LDH elevada. En caso de alta sospecha, se podría determinar ANA y complemento en líquido pleural. El tratamiento son los AINEs y, en caso de no respuesta, moderada-alta dosis de esteroides.

La afectación típica del SAF a nivel pulmonar es el tromboembolismo pulmonar (TEP) que puede producir derrame pleural, también de tipo exudado, en especial si asocia infarto pulmonar. Se estima que el derrame pleural puede aparecer entre 30-50% de los casos de TEP<sup>4</sup>, aunque en muchas ocasiones no se llega a diagnosticar debido a que el tamaño del derrame suele ser muy pequeño. En alrededor del

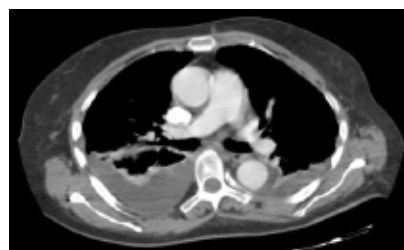90% de los casos se trata de un derrame pleural unilateral que ocupa menos de un tercio del hemitórax, mientras que el derrame pleural lúpico suele ser bilateral. Otra característica diferencial del derrame pleural secundario a TEP es que en la mitad de los casos el aspecto macroscópico del líquido es hemático, siendo en alrededor del 65-70% de casos el recuento de hemáties >10,000/ $\mu$ L (incluso >100,000/ $\mu$ L en 20 % de estos). En cuanto a la serie blanca, en la mayoría de ocasiones (alrededor del 60% de los casos) hay predominio de neutrófilos, aunque en algunos casos se ha visto también predominio de linfocitos, y la eosinofilia del líquido pleural se ha descrito también en algunas ocasiones. Es característica también la reacción mesotelial que se produce en el derrame pleural secundario a TEP, encontrándose frecuentemente una hiperplasia mesotelial marcada que puede ayudar al diagnóstico diferencial con otras causas de derrame<sup>5</sup>. En nuestro caso, se realizó AngioTC Tórax que mostró derrame pleural bilateral y TEP subsegmentario (Figura 3), por lo que, junto con los hallazgos de la biopsia colónica, se inició anticoagulación con heparina de bajo peso molecular, mejorando la clínica digestiva pero persistiendo la clínica respiratoria. Se realizó una ecocardiografía que no mostró datos de sobrecarga de VD. Por ello se decidió realizar toracocentesis diagnóstica que mostró un líquido con glucosa 114 mg/dL, proteínas 4.7 g/dl, LDH 4024 U/L, ADA 39 U/L, pH 7.3, eritrocitos 8160/ $\mu$ L, células nucleadas 2260/ $\mu$ L (71% neutrófilos, 8% linfocitos, 20% macrófagos, 0% eosinófilos y 1% células mesoteliales), siendo la determinación de ANA + a nivel alto con título 1/160 y patrón homogéneo, y complemento bajo (complemento hemolítico CH50 0 U/mL, C3 15 mg/dL, C4 2 mg/dL), lo que es característico de pleuritis lúpica. Ante el empeoramiento clínico de la disnea y el dolor torácico, se inicia bolos de metilprednisolona 500 mg x 3 días seguidos de prednisona 0,5 mg/kg/d, con desaparición de la clínica y mejoría del derrame pleural.

**Problema clínico 3: afectación de SNC. Un SAF rebelde a pesar de anticoagulación.** A pesar de estar con tratamiento anticoagulante, la paciente presenta, durante el ingreso, un episodio de amaurosis fugax con pérdida de visión parcial de campo nasal en ojo izquierdo de 15 minutos de duración y recuperación posterior que se vuelve a repetir el mismo día 6 horas después, en esta ocasión de 1 hora de duración. Se realiza una RMN craneal que muestra lesiones hiperintensas en T2 y FLAIR de localización cortico-subcortical de sustancia blanca en ambos hemisferios (Figura 4). Estas imágenes son típicas de la afectación del SNC por el SAF, por lo que se añade al tratamiento anticoagulante, ácido acetilsalicílico 100 mg como antiagregante y ante la evolución

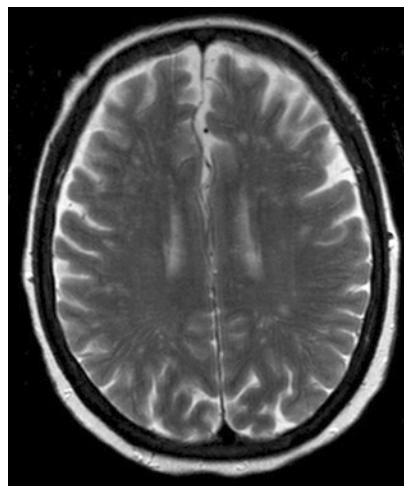
**Figura 2.** TC abdominal que muestra aumento de calibre e hipodensidad de vena mesentérica superior (asterisco).



**Figura 3.** Angio TC Torax que muestra derrame pleural bilateral y TEP segmentario de rama LID.



**Figura 4.** RMN craneal (secuencia T2) que muestra lesiones hiperintensas en sustancia blanca de ambos hemisferios.



a un SAF catastrófico, se inicia tratamiento con IGIV<sup>6</sup>, tras lo cual no presenta ningún episodio trombótico más, pero sí presenta un episodio de sangrado por úlcera lingual que obliga a retirar la antiagregación, sin recidiva del SAF.

Por otro lado, llama la atención en su historia previa, la presencia de 3 fracturas óseas en el último año tras traumatismo leve o de forma espontánea. En este sentido, se realizó una densitometría ósea que fue normal, excluyendo la osteoporosis



sis como causa de las fracturas. El SAF se ha relacionado con diversas patologías ortopédicas como son la osteonecrosis, la necrosis de medula ósea y fracturas traumáticas entre otras. Teniendo en cuenta la alta actividad del SAF, creemos que las fracturas que tuvo la paciente, en especial la de rama isquiopubiana, fueron debidas a procesos trombóticos ya que se trató de una fractura traumática y en ausencia de osteoporosis.

#### Problema clínico 4: ¿y el riñón qué?

La afectación renal en esta paciente puede estar justificada tanto por el LES como por el SAF.

La nefropatía lúpica es una patología frecuente en los pacientes con LES (hasta el 40% según las series) <sup>7</sup>. Se divide en 6 grupos según el tipo de patrón histológico (mesangial, endotelial y epitelial) y el grado de actividad/cronicidad <sup>8</sup>. Cada grupo suele tener características clínico-analíticas diferenciales, de forma que los tipos I y II suelen presentar hematuria y proteinuria en rango no nefrótico sin disminución significativa del filtrado glomerular (FG), los tipos III y IV suelen asociar hematuria con proteinuria mayor a 1 gr/24h con disminución brusca del FG y el tipo V se manifiesta como síndrome nefrótico con importante proteinuria, hipertensión arterial y una disminución gradual del FG. El tipo VI implica una insuficiencia renal terminal que conduce al paciente a diálisis y/o trasplante renal. Como marcadores biológicos, destacan la elevación de antiDNA y la hipocomplementemia, que suelen estar presentes sobretodo en los tipos III y IV.

La afectación renal del SAF puede ocurrir como consecuencia de trombosis tanto de grandes vasos (arterias y venas renales y parenquimatosas) como de pequeño vaso (arteriolas y capilares glomerulares), no obstante es una manifestación infrecuente de la enfermedad (2,7%) <sup>9</sup>. Las manifestaciones clínicas resultantes son la proteinuria de intensidad variable (rara vez en rango nefrótico), insuficiencia renal, hipertensión arterial sistémica de moderada a maligna y de difícil control, necrosis cortical y microangiopatía trombótica <sup>10</sup>.

En esta paciente, la ausencia de HTA y de insuficiencia renal grave junto con proteinuria significativa, sedimento activo e hipocomplementemia, nos hacen pensar que la afectación renal esta causada por el LES. Sería recomendable una biopsia renal que no se realizó por presentar un alto riesgo quirúrgico y estabilidad en la función renal. Por todo ello, al tratamiento esteroideo se añadió Azatioprina a dosis de 150 mg/día.

#### Diagnóstico definitivo:

- Lupus eritematoso sistémico (cutáneo-articular, serositis, probable nefritis lúpica).
- Síndrome antifosfolípido (TEP, trombosis mesentérica, colitis isquémica, afectación SNC, probable afectación ósea).

**Tratamiento y evolución:** Durante un año de seguimiento, con tratamiento anticoagulante (INR 2-3) e inmunosupresor (azatioprina), la paciente no ha presentado ningún episodio trombótico ni fracturas óseas. El sedimento urinario se ha normalizado siendo la proteinuria de 0,2gr/24h y el sedimento inactivo, manteniéndose estable tanto del LES como del SAF.

#### Comentarios:

- Tanto el LES como el SAF pueden manifestarse de una forma multisistémica, por lo que deben formar parte del diagnóstico diferencial en los pacientes con afectación multiorgánica.

- En los pacientes con LES siempre debemos considerar la posibilidad del desarrollo de un SAF a lo largo de su evolución.

- Ante la presencia de ambas, es preciso una buena anamnesis, exploración física y pruebas complementarias adecuadas para filiar la causa de las diferentes manifestaciones clínicas y así administrar el tratamiento adecuado en cada caso.

#### BIBLIOGRAFÍA:

1. Hochberg MC. Updating the American College of Rheumatology revised criteria for the classification of systemic lupus erythematosus. *Arthritis Rheum* 1997; 40:1725.
2. Sultan SM, Ioannou Y, Isenberg DA. A review of gastrointestinal manifestations of systemic lupus erythematosus. *Rheumatology (Oxford)* 1999; 38:917-932.
3. Cervera R et al. Intestinal involvement secondary to the antiphospholipid syndrome (APS): clinical and immunologic characteristics of 97 patients: comparison of classic and catastrophic APS. *Semin Arthritis Rheum* 2007; 36:287-96.
4. Worsley DF, Alavi A, Aronchick JM, et al. Chest radiographic findings in patients with acute pulmonary embolism: observation from the PIO-PED study. *Radiology*. 1993;189:133-136.
5. Romero-Candeira S, Hernández-Blasco L, Soler MJ, Muñoz A, Aranda I. Biochemical and Cytologic Characteristics of Pleural Effusions Secondary to Pulmonary. *Chest*. 2002;121:465-469.
6. Cervera R, Espinosa G. Update on the catastrophic antiphospholipid syndrome and the "CAPS Registry". *Semin Thromb Hemost*. 2012;38:333-338.
7. Zimmerman R, Radhakrishnan J, Valeri A, et al. Advances in the treatment of lupus nephritis. *Annu Rev Med* 2001; 52:63-68.
8. Weening JJ, D'Agati VD, Schwartz MM, et al. The classification of glomerulonephritis in systemic lupus erythematosus. Revisited. *J Am Soc Nephrol* 2004; 15:241-50
9. Cervera R, Piette JC, Font J, et al. Antiphospholipid syndrome. Clinical and immunological manifestations and patterns of disease expression in a cohort of 1,000 patients. *Arthritis Rheum* 2002; 46:1019-27.
10. Nzerue CM, Hewan-Lowe K, Pierangeli S, et al. Black swan in the kidney. Renal involvement in the antiphospholipid antibody syndrome. *Kidney Intern* 2002; 62:733-44.

## AFECTACIÓN RENAL DEL LUPUS ERITEMATOSO SISTÉMICO, A PROPÓSITO DE UN CASO

Presentación: Burbano Celia, Borrego Elena, Rojas Limber, Ramírez María, Tutor: Navas-Parejo Antonio Servicio de Nefrología. Hospital Universitario San Cecilio, Granada, España.

**Historia clínica:** Una mujer de 17 años de edad acude a urgencias por presentar edemas en miembros inferiores. En analítica se constata microhematuria y proteinuria en rango nefrótico; deterioro de función renal e hipertensión. Ante la sospecha de enfermedad sistémica se decide ingreso en el Servicio de Nefrología. Entre los antecedentes personales destacan Hipertensión arterial de reciente diagnóstico, migraña oftálmica y alergia al polen además antecedentes familiares de Síndrome de Raynaud. A la exploración física tensión arterial 160/105 Peso 62Kg, Talla: 1.70m IMC 21.4Kg/cm2. Sin datos de focalidad neurológica. Auscultación cardiorespiratoria sin datos de interés. Abdomen: sin datos semiológicos de interés Extremidades: Edemas (++)

**Pruebas complementarias:** Analítica sanguínea: Hemograma: Hb 11.4 gr/dl Hcto 34.9% Leucos 2900/m3 Plaquetas 168000/m3. Bioquímica; Cr. 1.4mg/dl, U 63mg/dl, PT 5.3gr/dl, Alb 3gr/dl, Colesterol total 224mg/dl, Triglicéridos 157mg/dl, HDL 45mg/dl, LDL 148mg/dl. Proteinograma; IgG 619mg/dl, IgA 180mg/dl, IgM 91mg/dl. Autoinmunidad; C3 42.5mg/dl, C4<6mg/dl, Anti-DNA >400, ANCA MPO y PR3 (-), anticardiolipinas IgG 54UGPL, IgM 27 U.MPL, anti-B gluproteína IgG 24U/ml, IgM 15U/ml. Bioquímica de orina: Na: 70 mEq/L, K: 71mEq/L, Cr: 194mg/dl, Proteinuria: 21gr/24hrs. Sedimento urinario: leucocitos 285/ul, hematíes 164/ul. Células epiteliales moderadas. Filtrado glomerular estimado por Cockcroft-Gault 75ml/min 1.73m2. MDRD 63ml/min 1.73m2. CKD-EPI 63ml/min.

**Diagnóstico diferencial:** Presentando la paciente criterios clínicos para LES -trastorno renal con proteinuria mayor de 0.5 grs/día, Anemia, Leucopenia, Anticuerpos anti DNA nativo positivos- se decide realización de biopsia renal para comprobación de afectación por dicha entidad.

**Diagnóstico definitivo:** En la biopsia renal se obtienen dos glomérulos con aumento de celularidad mesangial y endocapilar, engrosamiento y rigidez de alguna de las membranas basales capilares en "asa de alambre", cuerpos apoptóticos y polimorfonucleares. No se observan lesiones tubulares, intersticiales o vasculares. En la inmunofluorescencia destaca positividad difusa y global, microgranular en membranas basales glomerulares y algo en me-

sangio para IgG, IgM, C3, IgA, C4 y C1q. Concluyéndose Glomerulonefritis proliferativa Mesangial y Endocapilar con signos de actividad en relación con LES.

**Tratamiento y evolución:** Se inicia tratamiento con metilprednisolona 500 mg por tres dosis y mofetil micofenolato a dosis de 500mg cada 12 horas. Se evidencia mejoría clínica con disminución de edemas y analítica con recuperación de función renal, disminución significativa de proteinuria y elevación discreta de fracciones C3 y C4 de complemento. A su alta a domicilio presenta Urea 101mg/dl, Cr. 1.1mg/dl, PT 5.3g/dl, CT 210mg/dl, triglicéridos 226mg/dl, HDL 37mg/dl, LDL 128mg/dl, C3 33.5mg/dl, C4 <1.5mg/dl Orina; proteinuria 1.01g/L. Cockcroft-Gault 82.3ml/min 1.73m<sup>2</sup>, CKD-EPI 74ml/min.

El tratamiento al alta fue con tratamiento con Micofenolato mofetil 500 mg cada 12 horas y Prednisona 30 mg al día (0.5mg/kg/día). Se utilizó IECAS y ARAII como coadyuvantes antiproteinúricos, torasemida condicional a edemas, omeprazol e hipolipemiantes.

En su primera revisión en consulta (14 días tras el alta) presenta función renal normal (Cr 0.9), elevación de C3 y C4. Se eleva dosis de MMF a 750 mg cada 12 horas ya que había presentado adecuada tolerancia gastrointestinal al mismo.

Continúa con prednisona a dosis de 0.5 mg/kg/día durante dos meses hasta demostrarse remisión completa de síndrome nefrótico e inactividad de lupus (normalización de fracciones de complemento). Se inicia pauta descendente de corticoides a razón de 5 mg/mes alcanzándose al quinto mes dosis de 10 mg/día, se realiza nueva elevación de dosis de MMF a 1000mg/12 horas con la que la paciente se encuentra al momento.

**Comentarios:** El lupus eritematoso sistémico (LES) es una enfermedad autoinmune multisistémica caracterizada por el depósito de inmunocomplejos y la presencia de autoanticuerpos anti DNA. Las manifestaciones clínicas son amplias e incluye la manifestación renal en un porcentaje elevado de pacientes. La afectación renal continúa siendo el mayor predictor de morbi mortalidad en los pacientes con LES, mientras que la supervivencia de los pacientes con LES sin nefritis es del 92% a los diez años, en aquellos con diagnóstico de nefritis lúpica se encuentra alrededor de 88%<sup>1</sup>.

En nuestro caso estamos ante una paciente con criterios de LES que desarrolla como complicación del mismo, Nefritis Lúpica (NL) grado IV de la OMS con coexistencia de anticuerpos anticardiolipina y antiglicoproteínas.

El tratamiento óptimo de la NL varía con la clasificación morfológica encontrada en la biopsia. Los objetivos del tratamiento de la nefritis lúpica consisten una terapia de

inducción para alcanzar la remisión y el mantenimiento a largo plazo para evitar las recaídas y la progresión a enfermedad renal crónica terminal<sup>2</sup>. No existe una terapia unánime, pero los pacientes son candidatos a una terapéutica general, como el uso de inhibidores de angiotensina, hipolipemiantes, antihipertensivos y/o anticoagulación.

La terapia con inmunosupresión (tipo de fármaco e inicio), sigue siendo tema de debate. Si bien desde 1990<sup>3</sup> los pulsos de metilprednisolona y ciclofosfamida se han usado ampliamente en la inducción de nefritis lúpica actualmente se reconocen otros fármacos eficaces tanto para la inducción como para el mantenimiento. El micofenolato se ha convertido en el segundo inmunosupresor más utilizado en esta entidad. Se le reconoce una capacidad de inducir remisión completa o respuesta parcial al menos igual<sup>5</sup> que la ciclofosfamida<sup>4</sup> con menos efectos secundarios tóxicos (toxicidad ovárica y vesical e infecciones graves), si bien otros efectos secundarios a más largo plazo no pueden hasta el momento ser valorados.

Referente al tratamiento de mantenimiento el ensayo ALMS<sup>8</sup> ha observado una mayor eficacia del micofenolato frente a azatioprina para mantenimiento de respuesta, mientras que el ensayo MANTAIN<sup>9</sup> objetiva una eficacia similar de los fármacos citados.

Otros estudios han documentado el éxito del rituximab<sup>10,11</sup> en la NL muy grave refractaria a ciclofosfamida o micofenolato mofetil combinado con corticoides. Hasta el momento, es actualmente elevado el número de pacientes con LES y NL tratados con rituximab y es actualmente la glomerulonefritis en la que se posee una mayor experiencia del fármaco. En nuestro caso no fue necesario el uso del mismo, se optó por MMF y corticoterapia con adecuada tolerancia y eficacia del mismo.

#### BIBLIOGRAFÍA:

- Bernatsky S., Boivin JF, Joseph L., Manzi S, Ginzler E., Gladman DD, et al. Mortality in systemic lupus erythematosus. *Arthritis Rheum* 2006; 54: 2550-7.
- Ponticelli C, Moroni G. Flares in lupus nephritis: incidence, impact on renal survival and management. *Lupus* 1998;7:635-8.
- Buhaescu I, Covic A, Deray G. Treatment of proliferative lupus nephritis. A critical approach. *Semin Arthritis Rheum* 2007; 36: 224-37.
- Walsh M, James M, Jayne D, Li LS, Mysler E, Manns BJ, Hemmelgarn, Mycophenolate mofetil for induction therapy of lupus nephritis: a systematic review and meta-analysis. *Clin J Am Soc Nephrol*. 2007;2(5):968.
- Appel GB, Contreras G, Dooley MA, Ginzler EM, Isenberg D, Jayne D, Li LS, Mysler E, Sánchez-Guerrero J, Solomons N, Wofsy D, Mycophenolate mofetil versus cyclophosphamide for induction treatment of lupus nephritis. *J Am Soc Nephrol*. 2009;20(5):1103-112.
- Chan TM, Li FK, Tang CS et al. Efficacy of

mycophenolate mofetil in patients with diffuse proliferative lupus nephritis. Hong Kong-Guangzhou Nephrology Study Group. *N Engl J Med* 2000; 343: 1.156-162.

- Ginzler EM, Dooley MA, Aranow C et al. Mycophenolate mofetil or intravenous cyclophosphamide for lupus nephritis. *N Engl J Med* 2005; 353: 2.2119-228.
- Sinclair A, Appler G, Dooley MA et al. Mycophenolate mofetil as induction and maintenance therapy for lupus nephritis: rationale and protocol for the randomized, controlled Aspreva Lupus Management Study (ALMS). *Lupus* 2007; 16: 972-80.
- Houssain Fa, D'Cruz D, Sangle S, Remy P, Vasconcelos C, Petrovic R, et al. Azatioprine versus mycophenolate mofetil for long term immunosuppression in lupus nephritis: results from the MAINTAIN Nephritis Trial. *Ann Rheum Dis* 2010; 69: 2083-2089.
- Segarra A, Praga M, Ramos N, Polanco N, Cargol I, Gutiérrez-Solís E, et al. Successful Treatment of Membranous Glomerulonephritis with Rituximab in Calcineurin Inhibitor-Dependent Patients. *Clin J Am Soc Nephrol* 2009;4:1083-
- Nozu K, Iijima K, Fujisawa M, Nakagawa A, Yoshikawa N, Matsuo M. Rituximab treatment for posttransplant lymphoproliferative disorder (PTLD) induces complete remission of recurrent nephrotic syndrome. *Pediatr Nephrol* 2005;20:1660-.

## ATEROSCLEROSIS GRAVE Y PRECOZ EN UN PACIENTE CON LUPUS ERITEMATOSO SISTÉMICO

Presentación: Isabel Sánchez Berná

Tutores: Nuria Navarrete Navarrete, J. Mario Sabio Sánchez.

Unidad de Enfermedades Autoinmunes Sistémicas. Hospital Universitario Virgen de las Nieves, Granada.

**Historia clínica:** Varón diagnosticado con 11 años de edad (1987) de lupus eritematoso sistémico (LES) ante la asociación progresiva de lesiones cutáneas (rash malar, y petequias diseminadas en miembros inferiores, sugerentes de vasculitis), afectación renal (proteinuria persistente en rango nefrótico asociada a cilindros hialino-granulosos y hematuria macroscópica), alteración hematológica (anemia hemolítica autoinmune leve con reticulocitosis del 40%, leucopenia leve, VSG 100 mm 1ª hora), y hallazgos inmunológicos (anticuerpos antinucleares (ANAs) positivos, anti-DNA de doble cadena y antimitocondriales (AMA) positivos, falso positivo del VDRL en la serología de lúes, descenso de las fracciones C3 y C4 del complemento, hipergammaglobulinemia policlonal). Ante dichos hallazgos del sedimento de orina, se realizó una biopsia renal en la que se observaron datos sugerentes de glomerulonefritis proliferativa difusa (tipo IV)

con tendencia focal a desarrollar asas de alambre. Se inició tratamiento inductor de remisión del daño renal con ciclofosfamida oral 100mg diarios y prednisona 15-30mg diarios, continuando posteriormente con prednisona 10mg diarios de mantenimiento, consiguiendo una respuesta completa (MDRD 92 ml/min y sin proteinuria). En aquel momento se realizó además una biopsia cutánea, en la que no se apreciaron alteraciones morfológicas significativas al microscopio óptico, aunque sí una inmunofluorescencia muy sugerente LES a nivel dermoepidérmico. A lo largo de los 8 años siguientes (1988 a 1996) el paciente acudió regularmente a sus revisiones médicas, mantuvo buenas cifras de tensión arterial (TA), peso, IMC, así como niveles de glucemia y colesterol. No fumó ni consumió alcohol u otros tóxicos. Mantuvo estable su afectación renal, con un filtrado glomerular óptimo y sedimento de orina inactivo, requiriendo dosis de corticoides  $\leq 10$  mg diarios, a los que asociaron posteriormente azatioprina ante la aparición de un episodio de artritis de pequeñas articulaciones de ambas manos. Diez años después del diagnóstico (1996), con 20 años y estando en tratamiento con prednisona y azatioprina, requirió ingreso hospitalario por un brote de LES con reactivación de la afectación renal (proteinuria en orina de 24h de 4g, con función renal normal (urea 39 mg/dL, creatinina 1 mg/dL), elevación de antiDNA<sub>n</sub> (188 U/mL) y descenso del complemento sérico (C4: 6 mg/dL, C3: 40 mg/dL)), así como TA 140/95; ante estos hallazgos, se administró el primer bolo de ciclofosfamida 1g intravenoso. Se detectó trombopenia y leucopenia, que no mejoró a pesar de suspender tratamiento con azatioprina, por lo que se realizó punción-aspiración de médula ósea (PAMO), con resultados sugerentes de toxicidad medular por ciclofosfamida y azatioprina. Ante este dato y la crítica situación renal y hematológica del paciente, se suspendió también la ciclofosfamida, intensificándose la corticoterapia durante el ingreso (prednisona 60mg diarios). Por otra parte, se detectó en la radiografía de control una cardiomegalia leve a expensas de cavidades izquierdas. Se realizó un ecocardiograma transtorácico, en el que se evidenció una insuficiencia aórtica y tricuspídea leves, sin otros hallazgos. Una vez se controló el cuadro, se procedió al alta hospitalaria con 60 mg diarios de prednisona en pauta descendente rápida, insulino-terapia bolo-basal, hidroxyclo-quina, amlodipino 5mg, perindopril 4mg, simvastatina 10mg. Dos años después (1998) el paciente sufrió un nuevo brote lúpico, en relación con la disminución del tratamiento con prednisona, con datos de actividad clínica cutáneo-articular (eritema facial y troncular, artritis de interfalángicas de ambas manos). Las cifras de TA y el filtrado glomerular estaban dentro de la normalidad. El cuadro se controló con una moderada intensificación

Imagen 1

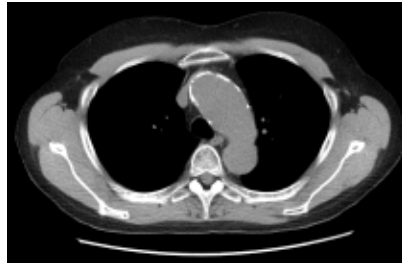

Imagen 2

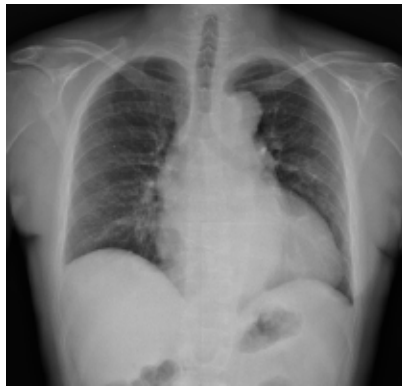

Imagen 3

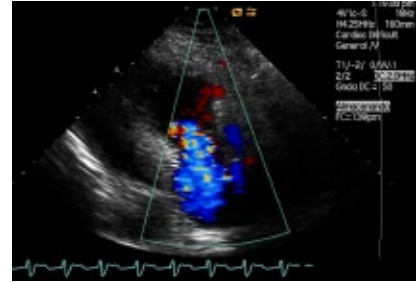
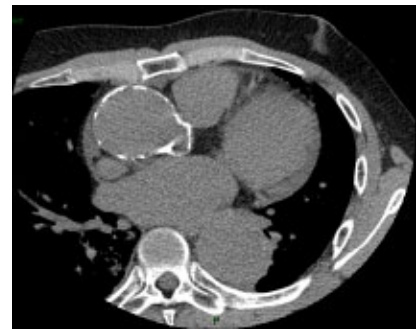


Imagen 4



de la corticoterapia (prednisona 15mg diarios), al alta con prednisona 12.5mg diarios en pauta descendente, manteniendo el resto del tratamiento. En 1999 (23 años) presenta progresivo aumento de la proteinuria hasta alcanzar rango nefrótico, sedimento telescopado y activo, elevación de anti-DNA<sub>n</sub> (1085 U/mL), e hipocomplementemia (C3: 60 mg/dL, C4: <10 mg/dL), manteniendo un buen filtrado glomerular; con tensiones arteriales algo descontroladas (TA 165/100). Se inició tratamiento con 15 mg diarios de prednisona y micofenolato de mofetilo 2g diarios, con buena tolerancia y buen control clínico-biológico de la actividad extrarrenal de la enfermedad. Sin embargo, tras 6 meses de tratamiento, persistía proteinuria en rango nefrótico por lo que se decidió iniciar tratamiento con 6 ciclos mensuales de ciclofosfamida a dosis inferior a la que había ocasionado la posible toxicidad medular, consiguiéndose remisión de la proteinuria nefrótica y normalización del sedimento. El tratamiento se continuó con 4 bolos trimestrales de ciclofosfamida, y, de mantenimiento, micofenolato de mofetilo 2g y prednisona 10 mg diarios. En los siguientes 6 años (1999 al 2005) el paciente mantuvo la estabilidad clínica y analítica, con cifras de TA y perfil lipídico normales y proteinuria oscilante en rango no nefrótico.

**Pruebas complementarias:** En 2005 (29 años) en el contexto del estudio de una pericarditis aguda, se realizó una ecocardiografía transtorácica donde se objetivó una insuficiencia aórtica moderada con

ventrículo izquierdo no dilatado y con fracción de eyección conservada, hipertensión pulmonar ligera (35 mmHg), así como aorta torácica sin hallazgos patológicos. Se remitió a la consulta de Cardiología para seguimiento y valoración terapéutica específica. A lo largo de los siguientes 5 años (2005-2010), el paciente desarrolló de forma progresiva disnea de moderados esfuerzos y edematización leve de miembros inferiores. En un nuevo ecocardiograma realizado en 2010 se describió insuficiencia aórtica moderada con ventrículo izquierdo ya ligeramente dilatado y con fracción de eyección normal; hipertensión pulmonar ligera; dilatación de raíz aórtica, aorta ascendente y cayado. Estos hallazgos fueron confirmados por un TAC aórtico con contraste, que mostró datos de insuficiencia aórtica moderada, dilatación (39 mm) y calcificación de aorta ascendente (imagen 1). En revisiones cardiológicas posteriores (2012), las pruebas de imagen (radiografía de tórax (imagen 2), ecocardiografía (imagen 3), RMN cardíaca y TAC torácico (imágenes 4 y 5) mostraron empeoramiento de la insuficiencia aórtica, ya severa, asociada a mayor dilatación aneurismática de la raíz aórtica (47.9 mm), aorta ascendente y cayado.

**Tratamiento y evolución:** Se propuso al paciente la sustitución valvular programada, que aceptó. El paciente fue sometido a sustitución de la válvula aórtica por una prótesis mecánica, junto con la implantación de un tubo supracoronario. Durante la intervención los cirujanos en-

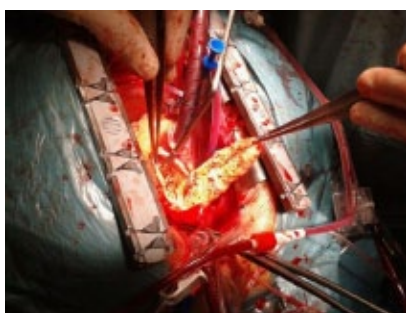
Imagen 5

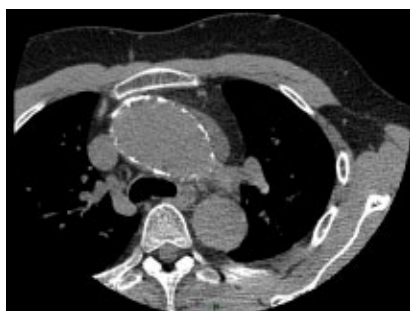

Imagen 6

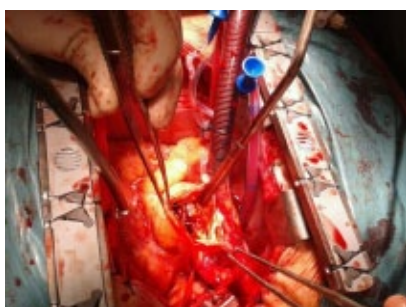

Imagen 7



contraron una aterosclerosis muy severa a nivel de la aorta ascendente (imágenes 6 y 7), no acorde con su edad. En el postoperatorio precoz, el paciente presentó diversas complicaciones graves de las que evolucionó favorablemente: disfunción ventricular izquierda severa, insuficiencia renal aguda oligúrica, fibrilación auricular con respuesta ventricular rápida; afasia motora en relación con ataque isquémico transitorio de probable origen cardioembólico. Varios días después de la intervención el paciente comenzó con fiebre, disnea y dolor torácico, en relación a sepsis secundaria a mediastinitis aguda por *Staphylococcus aureus*, con mala evolución clínica y empeoramiento rápido y progresivo, con disfunción ventricular severa y fracaso renal anúrico; a pesar de las medidas terapéuticas que incluyeron intubación orotraqueal con ventilación mecánica e infusión de fármacos vasoactivos, el paciente finalmente falleció.

**Diagnóstico:** Aterosclerosis grave y precoz en un paciente con LES.

**Comentarios:**

**A) PATOGENIA DE LA ATEROSCLEROSIS EN EL LES**

La aterosclerosis, definida clásicamente como el depósito pasivo de grasa en las paredes arteriales, es en realidad un proceso dinámico en el que el colesterol oxidado se deposita progresivamente en las arterias. El sistema inmune juega un papel etiopatogénico fundamental, lo que nos permite actualizar el concepto de aterosclerosis al de enfermedad inflamatoria crónica de las arterias.

Cuando las partículas LDL (lipoproteínas de baja densidad) llegan a una zona con disfunción endotelial, se oxidan y se acumulan, convirtiéndose en sustancias tóxicas que activan las células endoteliales locales. Las partículas HDL (lipoproteínas de alta densidad) tienen un papel antiaterogénico: retiran el colesterol acumulado en las células espumosas gracias a la apolipoproteína A1, y protegen de la oxidación a las partículas LDL.

1) Factores de riesgo cardiovascular clásicos. La prevalencia de los FRCV clásicos, hipertensión arterial, diabetes mellitas, obesidad, hipercolesterolemia, es superior en los pacientes con LES respecto la población general. También se ha objetivado una mayor prevalencia de síndrome metabólico en los pacientes con LES, entidad clínica responsable de un alto riesgo cardiovascular, y que se define como la agrupación de alteraciones metabólicas (obesidad abdominal, resistencia a la insulina, HTA, dislipemia y alteración del metabolismo hidrocarbonado, entre otras).

2) Factores de riesgo asociados al LES. La inflamación crónica existente en el LES de larga evolución produce un aumento del volumen de la placa de ateroma y un aumento de la calcificación de las arterias coronarias.

Se han identificado diversos factores en la producción de aterosclerosis en pacientes con LES:

- La enfermedad renal crónica se relaciona con un aumento del riesgo de enfermedad cardiovascular, por distintos mecanismos: hiperlipemia, hipercoagulabilidad asociada al síndrome nefrótico, o aumento del riesgo de aterosclerosis generalizada e HTA en fases finales de la enfermedad.

- Durante las fases de mayor actividad lúpica, las partículas HDL pueden pasar a tener una acción claramente proinflamatoria (piHDL), situación que puede cronificarse y explicar su habitual disfunción en los pacientes con LES.

- Los pacientes con LES suelen tener niveles más elevados de homocisteína respecto a la población general, que desempeña un claro papel proaterogénico.

- Las hormonas producidas por el tejido adiposo (adipocinas), tanto leptina como adiponectina.

- En pacientes con LES y anticuerpos antifosfolípido positivos (24-39%) se observa un aumento del grosor de la íntima-media, y del riesgo de complicaciones cardiovasculares (eventos clínicamente evidentes en 50% de los casos). Así, sobre una disfunción endotelial favorecida por la inflamación crónica, los anticuerpos antifosfolípido activan la placa de ateroma y aumentan el riesgo de formas trombos.

- Los anticuerpos anti-partículas LDL oxidadas aumentan el riesgo de desarrollar aterosclerosis por mecanismos aún no bien conocidos.

- Se ha detectado un aumento de anticuerpos anti-lipoproteína A-I en un 20% de los pacientes sin enfermedad autoinmune que han sufrido IAM, frente al 1% de los que no lo han sufrido.

3) Factores de riesgo asociados al tratamiento del LES. El empleo de altas dosis de corticoides (>10mg/día) y su dosis acumulada se relacionan con el desarrollo de aterosclerosis clínica y subclínica, al aumentar la obesidad central, HTA, intolerancia a la glucosa, o hiperlipemia. Sin embargo, gracias su efecto antiinflamatorio, el empleo de bajas dosis (<10mg/día) puede desempeñar a largo plazo un papel antiaterogénico sin conllevar dichos trastornos metabólicos, hecho en el que se basa la recomendación de EULAR: empleo de la dosis mínima eficaz de corticoides.

En varios estudios se ha evidenciado el aumento de eventos cardiacos asociados a azatioprina, aunque los mecanismos aún no son bien conocidos.

Los linfocitos B desempeñan un papel protector en el desarrollo de aterosclerosis tanto por su interacción con otras células implicadas como por la producción de IL10 y anticuerpos anti-LDL oxidada. Por ello, los fármacos que bloquean directamente la acción de los linfocitos B, como los anti-CD20, aumentan el riesgo cardiovascular.

Por el contrario, otros fármacos empleados en LES han demostrado sus efectos antiateroscleróticos:

- La hidroxicloroquina disminuye la rigidez aórtica, la placa de ateroma a nivel carotídeo, la hipercolesterolemia asociada al empleo de glucocorticoides, y el riesgo de eventos trombovasculares.

- Micofenolato de mofetilo disminuye el estrés oxidativo, disminuye el tamaño de las placas de ateroma, y estimula la reconversión de piHDL a la HDL habitual.

**B) IMPLICACIONES DE LA ATEROSCLEROSIS EN PACIENTES CON LES**

En las últimas décadas, el pronóstico del LES ha cambiado significativamente: mientras que en los años 1950s la supervivencia a los 5 años era del 50%, en la actualidad ronda el 90%. Frente a la enfermedad renal y las infecciones, las enfermedades cardiovasculares son ahora la primera causa de morbilidad. Los pacientes con LES tienen de 7.5 a 17 veces más riesgo de desarrollar enfermedades cardiovasculares que la población

general, con aparición más temprana de las mismas.

El riesgo de IAM es 6-10 veces superior que en la población general. Las mujeres lúpicas de 35-44 años de edad tienen un riesgo de IAM 50 veces superior respecto a los controles. Del mismo modo, los pacientes con LES tienen un mayor riesgo de presentar ACVA que la población general, con una prevalencia del 20%, así como un aumento del riesgo de sufrir nuevos episodios y mayor mortalidad por esta causa respecto a los controles.

#### C) DETECCIÓN DE ATEROSCLEROSIS PRECOZ EN LES

Mientras que tan sólo un 6-10% de los pacientes lúpicos tienen clínica secundaria a la aterosclerosis coronaria, un 30-40% presentan una aterosclerosis subclínica. Así, es necesaria la detección del proceso aterosclerótico en sus estadios iniciales, momento en que aún es posible la adopción de medidas preventivas y la implantación de tratamientos específicos, monitorizando la progresión o regresión de las lesiones detectadas.

Existen distintas técnicas disponibles para valorar la presencia de arteriosclerosis. Las más empleadas son la ecografía de troncos supraaórticos, el grosor íntima-media y la ecocardiografía transtorácica. Otras son: resonancia magnética nuclear (RMN) cardíaca o de estrés; tomografía por emisión de positrones (PET) o SPECT con el empleo de distintos radioisótopos, ecocardiografía intravascular, la tomografía de coherencia óptica, la angioscopia coronaria.

#### D) PREVENCIÓN DE LA ATEROSCLEROSIS EN PACIENTES CON LES

Dadas las implicaciones clínicas asociadas al desarrollo de aterosclerosis en pacientes con LES, resulta fundamental su detección precoz y el control enérgico de los FRCV implicados.

Respecto los FRCV clásicos en pacientes con LES, aún no existe consenso sobre los objetivos específicos, por lo que se recomiendan los objetivos de la población general con alto riesgo de sufrir eventos cardiovasculares:

- HTA: mantener la TA por debajo de 130/80. Los IECAs son de elección en pacientes lúpicos con HTA y afectación renal, reservándose para los pacientes con intolerancia los ARA-II. Los diuréticos tiazídicos pueden ser una opción de primera línea, aunque pueden favorecer la hiperglucemia y dislipemia. Los beta-bloqueantes deben emplearse con precaución ya que aumentan el riesgo de fenómeno de Raynaud, y se han descrito casos de LES-like.

- DM: se considera una HbA1c óptima si es <7%, lo que implica, además de la optimización del tratamiento diabético, la minimización del empleo de glucocorticoides.

- Hipercolesterolemia: el objetivo es LDL-c <80-100 mg/dL. Las estatinas, además de su efecto hipolipemiente, tienen un importante efecto antiinflamatorio secundario

a la disminución de la producción de citocinas proinflamatorias, especies reactivas de oxígeno y el estímulo de síntesis de óxido nítrico.

- Obesidad: se recomienda dieta baja en grasas y sal y ejercicio físico aeróbico regular.

- Tabaquismo: el consejo de abstenerse de fumar debe realizarse de forma insistente.

Según los estudios en población general y que en la actualidad se extrapolan también a los enfermos con LES, el tratamiento con AAS a bajas dosis (81mg diarios) es recomendable como prevención primaria de los fenómenos trombóticos cardiovasculares, superando con creces el riesgo de complicaciones por sangrado, y siendo este beneficio mucho más evidente en pacientes con anticuerpos antifosfolípido positivos. Por el contrario, no hay evidencia con el uso de clopidogrel o anticoagulantes orales.

Finalmente, se recomienda el control estrecho de la enfermedad, optimizando el tratamiento para minimizar la actividad lúpica. En esto se incluye el empleo racional de glucocorticoides, con el objetivo de minimizar los efectos secundarios derivados de su uso.

#### E) CONCLUSIONES

En nuestro paciente, la arteriosclerosis contribuyó de forma significativa a la mala evolución clínica del paciente. Probablemente no sólo la elevada actividad de la enfermedad mantenida durante largo tiempo, sino también la corticoterapia que requirió, favorecieron la aparición de forma precoz de arteriosclerosis.

1. La aterosclerosis es más frecuente en pacientes con LES, y aparece a edades más tempranas.

2. La aterosclerosis en pacientes con LES se relaciona con los FRCV clásicos pero también con la actividad de la enfermedad y con los tratamientos crónicos, fundamentalmente corticoides.

3. Es fundamental la prevención de la aterosclerosis en pacientes con LES mediante el control de los FRCV modificables, el control de la actividad de la enfermedad, y el uso de corticoides, cuando sean necesarios, a la mínima dosis eficaz.

4. El manejo global del paciente con LES requiere la detección precoz de la aterosclerosis para evitar eventos cardiovasculares secundarios.

#### BIBLIOGRAFÍA:

- Skaggs BJ, Hahn BH, McMahon M. Accelerated atherosclerosis in patients with SLE – mechanism and management. *Nat Rev Rheumatol*. 2012 Feb 14; 8(4):214-23. doi: 10.1038/nrrheum.2012.14. Review.
- Croca SC, Rahman A. Imaging assessment of cardiovascular disease in systemic lupus erythematosus. *Clin Dev Immunol*. 2012;2012:694143. Epub 2011 Oct 23. Review.
- Husain AA, Bruce IN. Risk factors for coronary heart disease in connective tissue disease.

**Tabla 1.** Criterios Diagnósticos de Lupus Eritematoso Sistémico <sup>2</sup>

Criterios de lupus eritematoso sistémico (American Reumatismo Asociación, modificados en 1997).
1. Exantema malas.
2. Lupus discorde.
3. Fotosensibilidad.
4. Úlceras orales
5. Serositis
6. Artritis
7. Afectación renal: proteinuria > 500 mg/día (o más de 3+) o cilindros celulares, granulares mixtos.
8. Trastornos neurológicos: convulsiones o psicosis.
9. Trastornos hematológicos: anemia hemolítica, leucopenia, linfopenia o trombocitopenia
10. Anticuerpos antinucleares (ANA) positivos.
11. Anti-DNA positivos, anti-SM positivos o anticuerpos antifosfolípido positivo (anticuerpos anticardiolipina, anticoagulante lúdico, beta2-glicoproteína I, VDRL falsamente positivo)

\*\* Para el diagnóstico de Lupus Eritematoso Sistémico (LES) se requiere el cumplimiento de la menos cuatro de los anteriores criterios.

- ses. *Ther Adv Musculoskelet Dis*. 2010 Jun; 2(3):145-53.
- Sabio JM, Vargas-Hitos JA, Navarrete-Navarrete N, Mediavilla JD, Jiménez-Jáimez J, Díaz-Chamorro A, Jiménez-Alonso J; Grupo Lupus Virgen de las Nieves. Prevalence of and factors associated with hypertension in young and old women with systemic lupus erythematosus. *J Rheumatol*. 2011 Jun;38(6):1026-32. Epub 2011 Mar 16.
  - Skamra C, Ramsey-Goldman R. Management of cardiovascular complications in systemic lupus erythematosus. *Int J Clin Rheumatol*. 2010 Feb 1;5(1):75-100. *J Rheumatol*. 2011 Jun;38(6):1026-32. Epub 2011 Mar 16.
  - Schur PH, Gladman DD. Overview of the clinical manifestations of systemic lupus erythematosus in adults. [Monografía en Internet]. UpToDate. Oct 2012; última actualización 7 mayo 2012. Disponible en <http://www.uptodate.com>
  - Sabio JM, Vargas-Hitos J, Zamora-Pasadas M, Mediavilla JD, Navarrete N, Ramirez A, Hidalgo-Tenorio C, Jáimez L, Martín J, Jiménez-Alonso J; Grupo Lupus Virgen de las Nieves. Metabolic syndrome in associated with increased arterial stiffness and biomarkers of subclinical atherosclerosis in patients with systemic lupus erythematosus. *J Rheumatol*. 2009 Oct;36(10):2204-11. Epub 2009 Sep 1.
  - Sabio JM, Zamora-Pasadas M, Jiménez-Jáimez J, Albadalejo F, Vargas-Hitos J, Ro-

dríguez del Aguila MD, Hidalgo-Tenorio C, Gonzalez-Gay MA, Jimenez-Alonso J; Grupo Lupus Virgen de las Nieves. Metabolic syndrome in patients with systemic lupus erythematosus from Southern Spain. *Lupus*. 2008 Sep;17(9):849-59. Erratum in: *Lupus*. 2009 Jan;18(1):94. Alonso, J J

## LUPUS ERITEMATOSO SISTÉMICO Y ENFERMEDAD DE MOYA- MOYA.

### ¡EL REY DEL ABISMO!

Presentación: María García Morales  
Tutor: Juan Carlos Bureo Dacal.  
Servicio de Medicina Interna. Hospital Infanta Cristina. Badajoz.

**Historia clínica:** Mujer de 49 años de edad, sin alergias medicamentosas conocidas. Hipertensa y sin hábitos tóxicos. Casada. Vive en un área urbana. Con un hijo sano. Sin antecedentes familiares de interés. En tratamiento actual con: Dezacort 30 mg diarios, Sinvastatina 40 mg/ día, Omeprazol 20 mg/día, Calcio y vitamina D. Su historia de enfermedad, comenzó hace 18 años, cuando tan sólo presentaba 30 años de edad: La paciente consulta por eritema malar, fotosensibilidad. Sin otros datos clínicos y analíticos de interés. Un mes después, comenta episodio de frialdad de extremidades (fenómeno de Raynaud) junto con artralgias y fenómenos flogóticos en manos. Niega cefaleas, alteraciones visuales o deglutorias. No presenta dolor torácico ni palpitations. Con ritmo intestinal normal y sin síndrome constitucional acompañante. Con 31 años, de edad, presenta dos abortos repetidos, uno espontáneo y otro inducido a las 22 semanas por feto muerto, practicándose dos legrados y siendo remitida ante dichos hechos al servicio de Hematología para estudio, donde destaca un anticoagulante lúdico positivo, unos anticuerpos anticardiolipina Ig G positivos a título mayor de 40, con beta2 glicoproteína-I negativos y es diagnosticada de Lupus eritematoso sistémico (LES) (tabla 1) con anticoagulante lúpico secundario. En 2004, con 41 años de edad, consulta por aumento del perímetro de miembro inferior izquierdo, con eritema y dolor importante. En estudios analíticos, presenta dímero D elevado, confirmándose mediante Eco-Doppler de miembros inferiores, trombosis venosa profunda a nivel de tronco tibio-peroneo. Recibe tratamiento con medidas de compresión y tratamiento anticoagulante. En el periodo de recuperación, aparece cuadro de fiebre y signos de infección local en miembro inferior izquierdo. Que a pesar de tratamiento antibiótico de amplio espectro, precisó amputación supracondílea.

Recientemente, estando previamente asintomática presenta de forma brusca, cuadro de sincopal, con pérdida de conocimiento, y relajación del esfínter urinario.

Sin movimientos tónico-clónicos asociados. Sin respuesta a estímulos externos, con Glasgow de 4 puntos y hemiparesia izquierda. Exploración física:

TA: 150/85 FC: 110 Saturación de oxígeno: 93%. Afebril. Paciente inconsciente, con Glasgow de 4 puntos (sin respuesta ocular, sin respuesta motora y con postura de descerebración.). Bien hidratada. Con palidez cutáneo-mucosa moderada. En la auscultación cardiaca: taquicárdica sin soplos. Auscultación pulmonar con murmullo vesicular conservado sin ruidos sobreañadidos. Abdomen blando, sin signos de irritación peritoneal y sin palpase masas ni megalias. Miembro inferior izquierdo amputado, miembro inferior derecho sin edemas. Neurológico: Glasgow de 14 puntos, en postura de descerebración, con hemiparesia izquierda.

### Pruebas complementarias:

- Hemograma: hemoglobina 14 gr/dl, con volúmenes normales. Plaquetas 140.000 mil/mm<sup>3</sup>. Leucocitos 10.500 mil/mm<sup>3</sup>, con fórmula normal.

- Coagulación: sin alteraciones.

Bioquímica: perfil renal y hepático normal. Metabolismo del hierro, ácido fólico y vitamina B12 dentro de los rangos de la normalidad.

- El sistemático de orina, sedimento, junto con proteinograma en inmunoglobulinas normales.

Estudio de autoinmunidad: ANA + 1/2560 con patrón homogéneo; anti-DNA positivo 92 UI/ml (dudoso por inmunofluorescencia); AntiSSA/Ro positivos > 240. AntiSSB/LA positivo 122. Anti-SM y anti-RNP negativos. Factor reumatoide 16.2. Anticuerpo anticardiolipina Ig G 36.37, Ig M 12.62 y anti-B2 glicoproteína I 9.95.

Radiografía de tórax, con índice cardiotorácico normal, senos costofrénicos libres sin imágenes de condensación parenquimatosa.

Electrocardiograma: taquicardia sinusal a 100 latidos por minuto, eje cardiaco a 0°, QRS estrecho sin alteraciones agudas de la repolarización.

TAC craneal (figura 1): hemorragia intraparenquimatosa paraatrial subependimaria derecha, con extensa comunicación al sistema ventricular, estando ocupados ambos ventrículos laterales, tercero y cuarto. Fosa posterior sin datos de interés.

Doppler-Duplex transcraneal: se utiliza la vía transtemporal, determinándose alteraciones hemodinámicas sugestivas de estenosis a nivel de la arteria cerebral media.

Angiografía cerebral (figura 2), con introducción del catéter vía femoral derecha, sin visualizarse la arteria cerebral media derecha<sup>1</sup>, que esta sustituida por pequeños vasos y múltiples colaterales.

**Diagnóstico diferencial:** El diagnóstico diferencial se encuadra dentro de las patologías que causan deterioro agudo del nivel de conciencia en pacientes jóvenes.

En este caso, tenemos una paciente con Lupus eritematoso sistémico, la pérdida brusca del nivel de conciencia puede deberse a procesos traumáticos, en este caso lo descartamos ya que no refieren en sus antecedentes. Procesos infecciosos, donde nos encontraríamos los abscesos cerebrales, encefalitis o meningococales, en dicha patologías aparecería otras afecciones sistémicas como la fiebre o la leucocitosis que en este caso estarían ausentes y en pruebas complementarias como la TAC de cráneo se verían lesiones ocupantes de espacio. Otras entidades serían los tumores del sistema nervioso central, que en este caso la clínica serían más progresiva e igualmente encontraríamos lesiones ocupantes de espacio en pruebas de imagen. Alteraciones vasculares y hematológicas, como las vasculitis, trombofilias o anticoagulante lúpico, serían otra de las causas de deterioro del nivel de conciencia, por la generación de ictus.

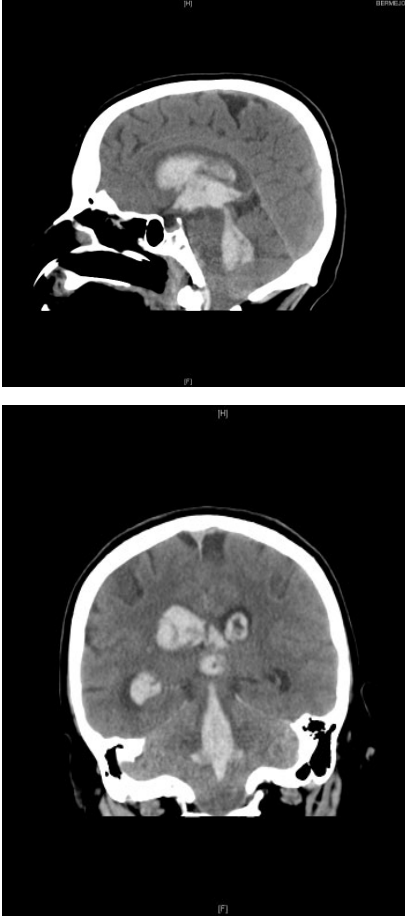En nuestro caso, el ictus es el cuadro clínico reseñable y dentro de ellos, podemos determinar por pruebas complementarias, podemos determinar que estamos ante un ictus hemorrágico. Su principal causa en pacientes jóvenes son las malformaciones arteriovenosas y los aneurismas, descartados en este caso por los estudios realizados. La hipertensión es otra causa, generadora principalmente de hemorragias subaracnoideas. Los ictus isquémicos, también son causantes de hemorragias cerebrales, por su transformación tras el proceso agudo. Dentro de las causas de ictus isquémico encontramos: foramen oval permeable o fibrilación auricular, como causa más frecuente de etiología embólica. Factores de riesgo cardiovascular, hipertensión, dislipemias, diabetes, como principales factores desencadenantes de ictus isquémicos. Sin olvidar otras entidades como la disección de arterias cerebrales, la enfermedad de Moya-Moya.

**Diagnóstico definitivo:** Enfermedad de Moya-Moya en paciente con Lupus Eritematoso sistémico.

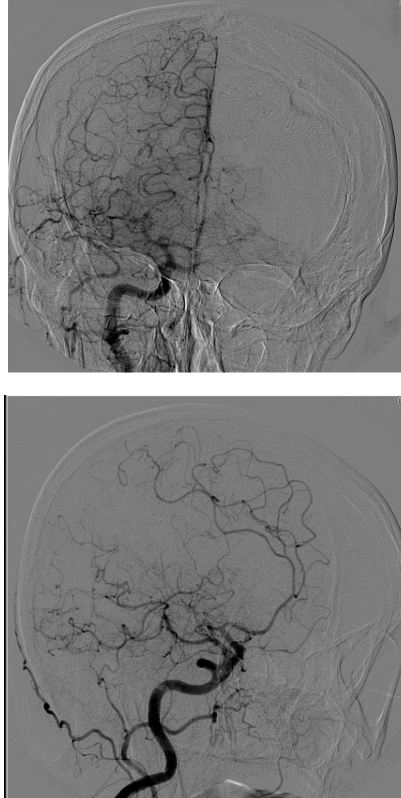
**Tratamiento y evolución:** La paciente es valorada por el Servicio de Neurocirugía, decidiéndose actitud expectante con tratamiento conservador. A los cuatro días, nuevo deterioro neurológico progresivo, precisando la colocación de válvula de drenaje ventrículo-peritoneal, con el fin de drenar hemorragia parenquimatosa. Ingreso en la Unidad de Cuidados intensivos. Controles periódicos de TAC craneal con disminución progresiva de la hemorragia intraparenquimatosa, manteniendo ligero efecto masa y dilatación del tercer y cuarto ventrículo. Tras estabilización hemodinámica y clínica, aunque persistencia ligera disartria y hemiparesia izquierda, pasa de nuevo la paciente a planta, para continuar estudio y tratamiento de ictus hemorrágico.

Evolución favorable, con inicio de trata-

**Figura 1.** TAC CRÁNEO: hemorragia intraparenquimatosa paraatrial subependimaria derecha, con extensa comunicación al sistema ventricular, estando ocupados ambos ventrículos laterales, tercero y cuarto.



**Figura 2.** ANGIOGRAFÍA CEREBRAL: sin visualizarse la arteria cerebral media derecha, que esta sustituida por pequeños vasos y múltiples colaterales (nube de humo).



miento antiagregante (AAS 100 mg) y rehabilitador. Paciente vigil, y colaboradora. Desorientada en tiempo, con velocidad de pensamiento enlentecida. Memoria episódica con leve trastorno de evocación en memoria inmediata y diferida. Fijación y consolidación levemente alteradas. Alguna interferencia. Leve apraxia ideomotora. Apraxia constructiva. Abstracción normal, evocación categorial y fonológica muy reducida. Sin simultagnosias. Leve hemiparesia izquierda, deambulando con muletas. En consultas de Medicina Interna, seguimiento analítico y sintomático del lupus eritematoso sistémico, manteniendo tratamiento corticoideo (Dezacrot 30 mg diarios), que controlas síntomas cutáneos, ha desaparecido el fenómeno de Raynaud. Niveles de hemoglobina dentro de la normalidad, con mejoría del recuento plaquetario y sin alteración a nivel de sistema renal, cardiaco o pulmonar.

**Comentarios:** En nuestro caso, la paciente presenta ictus hemorrágico espontáneo severo, catalogándose de enfermedad de moya-moya. La Enfermedad

de Moya-Moya fue descrita por primera vez por Takeuchi y Shimizu <sup>1</sup>, en Japón en 1957, como una hipogenesia bilateral de las arterias carótidas internas. Posteriormente, en 1969, Suzuki y Takaku <sup>3</sup> utilizaron el nombre de Moya-Moya para referirse a este proceso. Se trata, de una arteriopatía cerebrovascular oclusiva progresiva que afecta a las ramas principales de la circulación cerebral anterior (carótida interna distal, arterias cerebrales media y anterior), respetando la circulación cerebral posterior. Inicialmente, esta enfermedad fue descrita en Japón y en esta nación presenta una prevalencia de tres por cada 100.00, mientras que en Europa es de una décima parte de la identificada en Japón. Se clasifica en tres tipos dependiendo del territorio vascular afecto (tipo I estenosis de la mitad anterior del polígono de Willis. Tipo II que también incluye la arteria comunicante posterior. Tipo III afecta también a las arterias cerebrales posteriores). Su etiopatogenia exacta se desconoce, aunque parece existir una predisposición genética <sup>3</sup>. Los hallazgos histopatológicos sugieren la presencia de factores sistémicos que estimulan la proliferación de células de músculo liso en la íntima de los vasos, dando lugar a estenosis vascular progresiva. De modo compensatorio se

produce una fina red colateral de arteriolas dilatadas que muestran en la angiografía la característica imagen de "nube de humo", traducción en japonés "Moya-moya". El cuadro clínico, está compuesto principalmente por cuatro tipos de manifestaciones clínicas <sup>4</sup>: Accidentes isquémicos transitorios. Ictus isquémicos. Ictus hemorrágicos. Convulsiones o combinación de los anteriores. Provoca con frecuencia secuelas neurológicas importantes. El diagnóstico se basa principalmente en técnica de neuroimagen, angiografía <sup>5</sup> y arteriografías descritos por Suzuki y Takaku <sup>3</sup>, que demuestren la oclusión y la microcirculación colateral existente. Con respecto al diagnóstico diferencial debemos de pensar, que esta enfermedad es aún bastante desconocida y es necesario excluir procesos como arterioesclerosis, meningitis, tumor cerebral o neurofibromatosis.

En niños, la enfermedad suele ser primaria, pero en adultos, la mayoría de los casos se asocia a otras patologías que cursen con estenosis vasculares, como son las vasculitis o algunas enfermedades autoinmunes y dentro de ellas se encuentra el lupus.

Su tratamiento <sup>6</sup> suele ser quirúrgico, mediante procesos de revascularización. Dentro del tratamiento médico tenemos el empleo de antiagregantes plaquetarios, cuando la enfermedad es leve, y vasodilatadores, que no suelen ser eficaces. E incluso la heparina de bajo peso molecular, para prevenir la frecuencia y severidad de los episodios de isquemia cerebral transitoria refractaria. En la revisión bibliográfica, no son muchos los casos descritos de lupus eritematoso sistémico y enfermedad de moya-moya <sup>2</sup>. Sin embargo, aunque no sea frecuente, dicha relación puede aparecer, hay que pensar en ella, en el contexto de la afectación vascular que produce el lupus. Sobre todo como en nuestro caso, en pacientes jóvenes con diagnóstico de lupus eritematoso sistémico, que presentan patología cerebrovascular aguda, sin otros antecedentes predisponentes.

En definitiva, lupus eritematoso sistémico, enfermedad sistémica por excelencia, en muchas ocasiones único responsable de todo el estado de enfermedad del paciente. Como en nuestro caso, paciente joven con: fotosensibilidad, Raynaud, artralgias, anemia y trombopenia severas. Síndrome antifosfolípidos, con trombosis venosa profunda y amputación de miembro inferior izquierdo. Ictus hemorrágico (Enfermedad de Moya- Moya) con secuelas neurológicas y físicas. Por tanto, Lupus Eritematoso Sistémico... ¡El gran rey de todo un abismo!

#### BIBLIOGRAFÍA:

1. Takeuchi K, Shimizu K. Hipogenesis of bilateral internal carotid arteries. No To Shinkei 1957;v9: 37-43.
2. Rheumatology (Oxford). 2001 Oct; 50 (10): 1931. Epub 2011 Jul 13.

3. Suzuki J, Takaku A. Cerebrovascular "Moya-Moya" disease: disease showing abnormal net-like vessels in base of brain. Arch neurol 1969; 20: 288-299.
4. Kwak R, Ito S, Yamamoto N, Kadoya S. Significance of intracranial aneurysms associated with Moya-Moya (part I): differences between intracranial aneurysms associated with Moya-Moya Disease and saccular aneurysms-review of the literature. Neurol Med.
5. Yamada Y, Suzuki S, Matsushima Y. Moya-Moya disease: diagnostic accuracy of MRI. Neuroradiology 1995; 37: 356-361.
6. Hosain SA, Hughes JT, Forem SL, Wisoff J, Fish Y. Use of calcium channel blocker (nicardipine HCl) in the treatment of childhood Moya-Moya disease. J Child Neurol 1994; 9: 378-380.
7. Greco CM, Rudy TE, Manzi S. Adaptation to chronic pain in systemic lupus erythematosus: applicability of the multidimensional pain inventory. Pain Med 2003; 40:39.
8. Romero-Díaz J, García-Sosa I, Sánchez-Guerrero J. Thrombosis in systemic lupus erythematosus and other autoimmune diseases of recent onset. J Rheumatol 2009; 36:68
9. Hess EV, Farthey Y. Epidemiology, genetics, etiology and environment relationships of systemic lupus erythematosus. Curr Opin Rheumatol 1994; 6:474.
10. The 1982 revised criteria for the classification of SLE. Arthritis Rheum 1982; 25: 1271-1277.

**MUJER DE 25 AÑOS CON POLIARTRITIS Y ADENOPATÍAS CERVICALES**

Presentación: Vidal Serrano S., Vergara Díaz M.A., Gómez Hernández M.  
Tutores: de la Rosa Morales R. Palmero Palmero Cesar.  
Servicio de Medicina. Hospital San Juan de Dios del Aljarafe. Bormujos (Sevilla).

**Historia clínica:** Paciente de 25 años que refería como único antecedente personal de interés anemia ferropénica por hipermenorrea que trataba con hierro oral. No presentaba hábitos tóxicos ni factores de riesgo cardiovascular modificables. Como antecedentes familiares tenía una tía pa-

terna diagnosticada de lupus eritematoso sistémico, y padres y dos hermanos sanos. De profesión bióloga, aunque no ejercía en ese momento. Realizaba tratamiento con desde hacía un año con anticonceptivos orales por un cuadro de acné, además del hierro oral. Nunca había presentado reacciones adversas a medicamentos. La paciente es derivada desde atención primaria a consultas de medicina interna de nuestro hospital por cuadro de artritis de las articulaciones interfalángicas proximales (IFP), codos y rodillas acompañado de poliadenopatías en región cervical, concretamente en ambas cadenas yugulares. No había presentado fiebre, pérdida de peso, ni otra sintomatología sugestiva de cuadro constitucional. A la anamnesis dirigida refería episodios previos de rigidez articular matutina de más de una hora de evolución, sin lesiones cutáneas asociadas, desde hacía semanas.

**Exploración física:** A la exploración física presentaba buen estado general, se encontraba afebril, TA 125/70 mm Hg, eupnéica, bien hidratada y normocoloreada. Tenía un IMC de 22.96 Kg/m<sup>2</sup>. A la palpación de región cervical se apreciaban adenopatías menores de 1cm, blandas y rodaderas de aspecto inespecífico. La auscultación cardiorrespiratoria revelaba tonos cardíacos rítmicos a buena frecuencia sin soplos, ni rones audibles, con un murmullo vesicular conservado. El abdomen era blando, depresible, sin apreciarse masas ni megalias. En las manos se evidenciaba deformidad de las articulaciones IFP, con datos de carpititis bilateral no activa. Extremidades inferiores con pulsos conservados, sin edemas, ni signos de trombosis venosa profunda.

**Diagnóstico diferencial:** Ante los hallazgos clínicos encontrados, con el síntoma

guía de poliartitis simétrica se plantea el siguiente diagnóstico diferencial.

En primer lugar habrá que valorar la Artritis Reumatoide por clínica compatible: poliartitis simétrica distal de predominio en manos, con rigidez matutina. También con enfermedades relacionadas como la Enfermedad de Still del adulto, enfermedad sistémica caracterizada por fiebre elevada en picos, rash evanescente y poliartitis, menos compatible con la clínica de la paciente. Entre los estudios complementarios a habrá que solicitar una radiografía ósea para valorar la presencia de erosiones y factor reumatoide que será positivo en la AR y negativo en la enfermedad de Still.

En segundo lugar con la osteoartritis o artropatía degenerativa, también de predominio en manos, aunque ocurre más frecuentemente a partir de los 50 años y la tumefacción no sería de perfil inflamatorio. Sin embargo, hay que tener presente que algunas apariciones tardías de la artritis pueden instalarse sobre articulaciones artrósicas.

En tercer lugar habrá que valorar el grupo de las Espondiloartropatías seronegativas como la Espondilitis anquilosante (sacroileitis bilateral simétrica de curso crónico que también puede presentar artritis periférica en un tercio de los pacientes), artritis psoriasica (oligoartritis simétrica o también puede presentarse como poliartitis simétrica pero que afectaría a articulaciones Interfalángicas Distales,) y otras como la artritis reactiva tras procesos infecciosos (que no refería la paciente), o la artropatía enteropática (en pacientes con antecedentes de Enfermedad inflamatoria intestinal, enfermedad de whipple o celiaquía)

Otro grupo a tener en cuenta serán las artritis infecciosas, causadas por infección por S.Aureus, brucelosis, hepatitis B, enfermedad de Lyme. Se deberá diferenciar también de la fiebre reumática que presen-

Figura 1

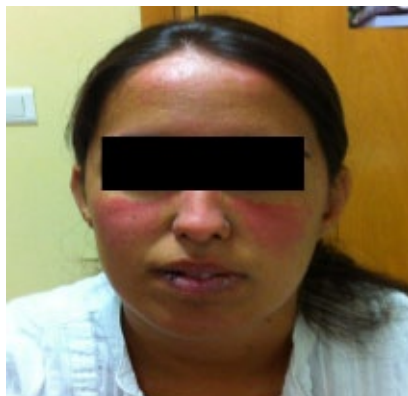

Figura 2

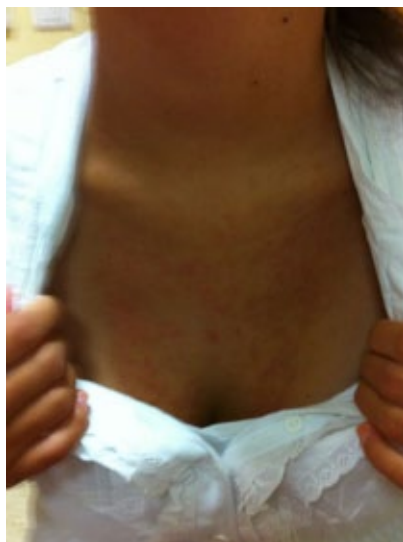
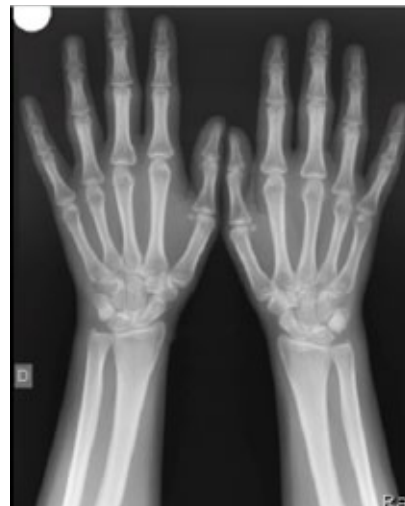
Figura 3





tará el antecedente de faringitis o infección cutánea estreptocócica, que no existía en nuestro caso.

La artritis microcristalina como la gotosa también se incluirá en el diagnóstico diferencial. Se trata de mono u oligoartritis aguda recurrente más frecuente en metatarsofalanges, tobillos y rodilla. La evidencia de tofos en las orejas, la hiperuricemia y la respuesta a colchicina, son elementos determinantes.

Por último habrá que tener en cuenta el grupo de Enfermedades sistémicas autoinmunes y vasculitis que pueden cursar con esta sintomatología como por ejemplo el Lupus eritematoso sistémico (la poliartritis simétrica no erosiva y afectación tendinosa, es uno de los criterios diagnósticos), y otras como la panarteritis nodosa o la Enfermedad de Beçhet (la artritis es infrecuente y suele afectar a grandes articulaciones de extremidades inferiores)

Como primera impresión diagnóstica se piensa en un cuadro compatible con una artritis reumatoide y en el marco del diagnóstico diferencial realizado, se solicitan una serie de exámenes complementarios y se cita a la paciente para una nueva revisión.

**Pruebas complementarias:** Al mes siguiente acude de nuevo a nuestras consultas refiriendo que ha vuelto a presentar varios episodios de inflamación articular en manos y pies. A la inspección inicial en esa visita se objetiva un llamativo eritema malar (Figura 1) asociado a eritema cutáneo en zonas de fotoexposición (Figura 2). Además presentaba aftas orales y artritis simétricas no erosivas en las imágenes radiográficas.

En un primer momento aportaba analítica que incluía hemograma, bioquímica con perfil hepático y renal, metabolismo férrico, reactantes de fase aguda como la velocidad de sedimentación globular y la proteína C reactiva y el factor reumatoide, todos ellos dentro de los rangos de la normalidad, destacando como único hallazgo un título de ASLO en ligeramente elevados (278 Unidades/ml).

Además entre las nuevas pruebas complementarias cabe destacar:

- En el hemograma una linfopenia de 1300 células/mm<sup>3</sup>, resultando el resto sin alteraciones.

- En los estudios de autoinmunidad destacan los siguientes valores de los anticuerpos ANA: > 32, Anti RNP 33, Anti-DNA dc 383, Anti Sm 17, SSa >240, encontrándose el resto dentro de la normalidad. Se detecta también un descenso de las fracciones C3 y C4 del complemento, siendo negativa la presencia de inmunocomplejos y crioglobulinas.

- En el proteinograma se evidencia una albumina descendida con gamma G aumentada.

- El EKG se encontraba en ritmo sinusal a 77 spm, con un intervalo PR normal,

apreciándose una imagen de bloqueo incompleto de rama derecha, sin otras alteraciones.

- La radiografía de tórax se percibía un índice cardiotorácico normal sin evidencia de infiltrados ni derrames pleurales.

- En la radiografía de manos no había evidencia de erosiones (Figura 3).

**Diagnóstico definitivo:** Según los nuevos hallazgos clínicos y analíticos la paciente reúne criterios compatibles con el diagnóstico de un LUPUS ERITEMATOSO SISTÉMICO: Eritema malar + Fotosensibilidad + Aftas orales + Artritis No erosiva + Linfopenia + ANA >32 + Autoinmunidad positiva (Anti Sm, Anti-DNA).

**Tratamiento y evolución:** En este momento, ante la situación clínica de la paciente se decide iniciar tratamiento con prednisona a dosis de 60 mg cada 24 horas junto con omeprazol 20 mg cada 12 horas hasta la próxima consulta en el plazo de un mes. Al mismo tiempo se aconseja evitar la exposición solar y el ejercicio físico intenso. Al mes siguiente la paciente vuelve a acudir a nuestra consulta para revisión clínica con remisión de toda la sintomatología y recogida de pruebas complementarias pendientes. En esta ocasión en la analítica básica destaca una leucopenia de 3100 células/mm<sup>3</sup> (1800 Neutrófilos) una hemoglobina de 10,4 g/dl, con estudio de anemias compatible con anemia de procesos crónicos. La velocidad de sedimentación globular era de 65 mm/h y la proteína C reactiva normal.

En la bioquímica renal se aprecia una urea de 51mg/dl, albumina de 2.9 mg/dL, creatinina 0.79 mg/dL, calcio 8.1 mg/dl, resto normal.

- El anticoagulante lúpico resultó negativo.

- En la orina de 24 horas se detecta una albumina de 46.2mg con proteínas totales de 437 mg/día.

Ante el hallazgo de microalbuminuria, se evidencia la afectación renal del cuadro autoinmune y se decide derivar a la paciente a las consultas de Enfermedades Autoinmunes de hospital de referencia, donde tras la primera valoración se decidió añadir a su tratamiento Hidroxicloroquina 200mg cada 12 horas e iniciar descenso de corticoides orales. Posteriormente, coincidiendo con la reducción de corticoides, ha requerido un ingreso hospitalario por cuadro de dolor torácico, objetivándose elevación de ST en guirnalda en el electrocardiograma y movilización de fermentos miocárdicos, siendo diagnosticada de Miopericarditis lúpica, sin derrame asociado. Evolucionó favorablemente con bolos de metilprednisolona, siendo alta hospitalaria en una semana.

Por lo tanto se trata de un cuadro clínico e inmunológicamente compatible con LUPUS ERITEMATOSO SISTEMICO con afectación CUTÁNEA y ARTICULAR, RENAL y SEROSITIS.

**Comentarios:** El lupus eritematoso sistémico (LES), prototipo de las enfermedades autoinmunes, es una enfermedad multisistémica que se caracteriza por una alteración en la respuesta inmunológica con producción de autoanticuerpos dirigidos contra antígenos celulares.

La afectación articular en el lupus se presenta en la mayoría de los casos como Artritis (que en más del 90% de los casos no es erosiva, ni deformante) que afecta principalmente las articulaciones interfalángicas proximales, metacarpofalángicas, carpos, codos y rodillas. La movilidad puede estar muy limitada, pero a diferencia de la artritis reumatoide no es erosiva y fuera de los periodos de actividad la clínica articular suele remitir por completo. También se puede presentar como deformidades "en cuello de cisne" y la artropatía de Jaccoud aunque menos frecuente. Será importante diferenciar la afectación articular secundaria a un brote de enfermedad de molestias osteomusculares indefinidos o de otras etiologías para no realizar tratamientos de manera inadecuada.

#### BIBLIOGRAFÍA:

1. Rodríguez JL. Green Book Diagnóstico y Tratamiento Médico. 1ªed. Madrid: Marbán. 2011.
2. Guías de EAS de la SEMI Lupus Eritematoso Sistémico, 2011
3. Font, Ja; Espinosa, Ga; Cervera, Ra; Ingelmo, M.a. Servicio de Enfermedades Autoinmunes Sistémicas. Instituto Clínico de Infecciones e Inmunología. Hospital Clínic. Barcelona. España.
4. Colagenosis. J.Sanchez Román, M.J. Castillo Palma, F.J. García Hernández. Unidad de Colagenosis e Hipertensión Pulmonar. Hospital universitario Virgen del Rocío.

### MUJER DE 40 AÑOS CON ANTECEDENTES DE SD DE EVANS QUE DESARROLLA PANCITOPENIA

Presentación: Gálvez López, Rubén  
Tutor: Callejas Rubio José Luis

**Historia clínica:** Mujer de 40 años de edad con antecedentes de Síndrome de Evans (anemia hemolítica autoinmune y trombopenia) diagnosticado en otro hospital para el que había seguido tratamiento con tandas corticoides e inmunoglobulinas, desarrollando un síndrome de Cushing secundario. La paciente es remitida a nuestro Hospital desde el suyo de referencia, donde había ingresado días antes con el diagnóstico de una probable neumonía bilateral. Durante dicho ingreso presentó un herpes zoster orofacial que se trató con valaciclovir y desarrolló desde el punto de vista hematológico una pancitopenia progresiva con anemización que precisó de transfusión. Se había iniciado tratamiento con inmunoglobulinas y corticoides sistémicos a dosis de 1mg/Kg/día. Ante el em-

peoramiento clínico y analítico progresivo de la enferma se remite a nuestro hospital para completar estudio e iniciar tratamiento. En la exploración física la paciente estaba hemodinámicamente estable, con Sat O2 95% con FiO2 de 21% y destacaba la presencia de una livedo reticularis en extremidades.

**Pruebas complementarias:** Destacaba la presencia de una anemia con Hemoglobina 8,4gr/dl, trombopenia (58000 plaquetas/mm3) y leucopenia con linfopenia (3120, 230 linfocitos/mm3 respectivamente). Ecografía abdominal sin esplenomegalia

**Diagnóstico diferencial:** El diagnóstico diferencial de la pancitopenia es amplio e incluye patologías que la producen por un mecanismo periférico o un mecanismo central. Entre las causas periféricas destaca el hiperesplenismo, que puede ser causado por hipertensión portal, enfermedades por depósito, infiltración linfomatosa, sarcoidosis o leishmaniasis, causas poco probables todas en nuestro caso ante los hallazgos previamente descritos. Otra causa son las infecciones, de especial interés en este caso, al tratarse de una enferma en situación de inmunodepresión secundaria al tratamiento esteroideo; destacarían en este caso las viriasis, frecuentemente asociadas a citomegalovirus, parvovirus B12 y virus de Epstein-Barr, que habría que descartar mediante serologías, aunque el cuadro clínico no lo sugiera. Asimismo, las enfermedades autoinmunes pueden ser las causantes de este cuadro, destacando el lupus eritematoso sistémico y el síndrome de Evans (diagnóstico previo en esta enferma), si bien la no respuesta al tratamiento con inmunoglobulinas y corticoides las hacen poco probables o no las únicas causantes del problema.

Entre las enfermedades que presentan un mecanismo central podría tratarse de una aplasia medular, tanto primaria como secundaria (en este caso habría que buscar la asociación a virus o fármacos), que se establecería el diagnóstico mediante el aspirado de médula ósea. Se puede producir también infiltración medular por algunas enfermedades como son el linfoma, la sarcoidosis o infecciones como la leishmaniasis.

En este grupo cobran especial interés las enfermedades medulares primarias, como el síndrome mielodisplásico, la leucemia aguda o el mieloma múltiple, poco probable clínica y epidemiológicamente en esta enferma. Otra causa es la anemia megaloblástica por déficit de vitamina B12 o ácido fólico, lo que produce una hematopoyesis ineficaz. Por último el síndrome hemofagocítico, causado por una proliferación de histiocitos normales en múltiples tejidos, principalmente en médula ósea, que producen intensa activación fagocítica de células hematopoyéticas.

**Pruebas diagnósticas y evolución:**

Se inició estudio de la pancitopenia que presenta con estudio de anemias en el que destaca frotis normal, ferritina 2539ug/l, ácido fólico y vitamina B12 normales. Coombs directo positivo. Haptoglobina 0. Presenta niveles de triglicéridos elevados (487mg/dl) y fibrinógeno 356.mg/dl. Con la sospecha de síndrome hemofagocítico se solicitan subpoblaciones linfocitarias, siendo el valor de las Natural Killer (NK) muy bajos, de 2 cel/ul. Se realizan dos aspirados de médula ósea, no obteniéndose muestra suficiente, por lo que se realiza biopsia de cresta iliaca cuyo resultado es de fibrosis reticulínica, disminución de la serie mieloide con incremento leve de las series eritroides y megacariocítica, observándose fenómenos de hemofagocitosis. Se inicia tratamiento con inmunoglobulinas iv y ciclosporina, con mejoría de las 3 series sanguíneas. En el estudio de la causa del sd hemofagocítico se realizó una investigación microbiológica amplia que incluyó Leishmania que resultó negativa. y un estudio de autoinmunidad con ANA + (1/1280) con patrón homogéneo, antiDNA, antiRNP, antiRo y anticoagulante lúpico positivos con anticardiolipina positivos a título elevado (>120U/ml). La paciente reunía criterios de LES por lo que se concluyó era secundario al mismo.

Ante estos hallazgos se inició tratamiento con bolos de ciclofosfamida e inmunoglobulinas, produciéndose una mejoría de la paciente progresiva, hasta resolverse el fenómeno de hemofagocitosis.

**Diagnóstico definitivo:** Síndrome hemofagocítico asociado a Lupus eritematoso sistémico.

**Comentarios:** La afectación hematológica en el lupus eritematoso sistémico es un hallazgo habitual, pero normalmente solo están afectadas una o dos series hematopoyéticas. La pancitopenia se presenta en tan solo un 10% de los en-

fermos y, normalmente y en ausencia de fármacos causantes, se debe a destrucción periférica.

En nuestra paciente los hallazgos encontrados sugieren que además de un origen periférico (Coombs directo positivo y consumo de haptoglobina) datos sugerentes de supresión de la médula ósea, como son los elevados niveles de ferritina y las células NK descendidas, ante lo que se orientó el diagnóstico.

El Síndrome Hemofagocítico (SH) es una enfermedad rara caracterizada por la proliferación de células sin características de malignidad de la línea histiocitaria, que fagocita las células hematopoyéticas. Habitualmente es agresivo y en algunos casos llega a ser letal. El SH se ha asociado con otras enfermedades, como infecciones, tumores, enfermedades autoinmunes, fármacos e inmunosupresión. Dentro de las causas infecciosas se incluyen las bacterias, virus (los más relacionados son citomegalovirus y virus de Epstein-Barr) o hongos. Los tumores que se asocian son normalmente hematológicos, principalmente linfomas, aunque se han descrito casos de tumores de órganos sólidos asociados. Respecto a las enfermedades autoinmunes cabe destacar que se ha relacionado con la gran mayoría de ellas, como LES, Sd. De Sjögren, enfermedad mixta del tejido conectivo, esclerodermia, artritis reumatoide, enfermedad de Crohn, vasculitis y sarcoidosis. Ante estas posibilidades la clasificación del SH es la mostrada en la tabla 1.

En 1991 Wong publicó los primeros casos de pacientes con LES activo en los que se demostraba hemofagocitosis reactiva en médula ósea. La aparición de hemofagocitosis fue asociada con la actividad del LES y se propuso una entidad específica dentro de la enfermedad. En 1995 y 1997 Kumakura relacionó este síndrome además con otras enfermedades autoinmunes y antes estos hallazgos se propusieron unos criterios diagnósticos para el SH aso-

Tabla 1. Clasificación del SH

<b>SH primario</b>	Linfohistiocitosis hemofagocítica familiar	
<b>SH secundario</b>	SH asociado a infecciones	SH asociado a virus
		SH asociado a bacterias
		Otros: asociado a hongos, malaria, leishmaniasis, enfermedad de Tsutsugamushi
	SH asociado a tumores	SH asociado a linfoma
		Otros: asociado a mieloma múltiple, leucemia aguda, micosis fungoide, melanoma, hepatocarcinoma
	SH asociado a enfermedades autoinmunes	
Otros	Asociado a fármacos	
	Miscelánea: Enf de Kawasaki, enf de Kikuchi, enf de Chediak-Higashi	

**Tabla 2.** Criterios de SH asociado a enfermedades autoinmunes

1. Citopenias: afectando como mínimo a 2 líneas celulares en sangre periféricas. No causada por aplasia de la médula ósea.
2. Hemofagocitosis histiocítica en médula ósea u otro órgano del sistema reticuloendotelial (hígado, bazo o ganglios linfáticos).
3. Enfermedad autoinmune en fase activa simultánea a hemofagocitosis.
4. Exclusión de otras causas de SH secundario, como virus o tumores.

ciado a enfermedades autoinmunes, recogidos en la tabla 2.

Los mecanismos etiopatogénicos propuestos para el SH en el contexto del LES incluyen:

1) Fagocitosis mediada por autoanticuerpos de células hematopoyéticas.

2) Depósitos de inmunocomplejos en las células hematopoyéticas de la médula ósea.

3) Secreción aumentada de citoquinas (entre otras IL-1, IL-6, INF-gamma, TNF) por activación incontrolada de linfocitos T.

En nuestra paciente existían unos elevados títulos de ANA e hipocomplementemia, por lo que probablemente el mecanismo por inmunocomplejos debe ser una de las causas patogénica del SH. Los niveles de triglicéridos tan elevados pueden explicarse en el contexto del descenso de la actividad lipolítica inducida por IL-1 y TNF- $\alpha$ .

El tratamiento propuesto para el SH se basa en controlar la enfermedad subyacente que lo desencadena. Asimismo el tratamiento etiológico del SH consiste en la inmunomodulación para frenar la respuesta del macrófago activado. En este contexto los tratamientos más usualmente utilizados son glucocorticoides a dosis altas, inmunoglobulinas, ciclofosfamida y ciclosporina A. En la literatura ante refractariedad ante esta medicación existen casos aislados de tratamiento con plasmáferesis y fármacos biológicos (etanercept), con respuesta favorable.

En nuestro caso se produjo una respuesta favorable al tratamiento con inmunoglobulinas y ciclofosfamida.

#### BIBLIOGRAFÍA:

1. Rodríguez García JL. Diagnóstico y Tratamiento Médico (DTM), Madrid: Editorial Marbán, 2009.
2. Wong KF, Hui PK, Chan JK, Chan YW, Ha SY. The acute lupus hemophagocytic syndrome. *Ann Intern Med* 1991;114:387-90.
3. Carvalheiras G, Anjo D, Mendonça T, Vasconcelos C, Farinha F. Hemophagocytic syndrome as one of the main primary manifestations in acute systemic lupus erythematosus - case report and literature review. *Lupus* 2010; 19: 756-761
4. Qian J, Yang CD. Hemophagocytic syndrome as one of main manifestations in untreated systemic lupus erythematosus: two case reports and literature review. *Clin Rheumatol* 2007; 26: 807-810.
5. Kumakura S, Kondo M, Murakawa Y, et al.

Autoimmune-associated hemophagocytic syndrome. *Mod Rheumatol* 2004;14:205-15.

6. Papo T, Andre MH, Amoura Z, et al. The spectrum of reactive hemophagocytic syndrome in systemic lupus erythematosus. *J Rheumatol* 1999;26:927-30

7. Botelho C, Ferrer F, Francisco L, et al. Acute lupus hemophagocytic syndrome: report of a case. *Nefrologia* 2010;30:247-251.

#### NEFROPATÍA LÚPICA

Presentación: Verónica A. Buonaito<sup>1</sup>, León Fradejas Midriam<sup>2</sup>.

<sup>1</sup>Servicio de Medicina Interna y <sup>2</sup>Anatomía Patológica. Hospital Carlos Haya. Málaga  
Tutor: Enrique de Ramón Garrido

**Historia clínica:** Mujer de 35 años, sin alergias medicamentosas conocidas ni otros antecedentes patológicos de interés. Antecedentes familiares de un hermano de 23 años intervenido a los 6 años por Tumor cerebral, y vitiligo. 3 hermanos sanos. Diagnosticada de LES en Junio de 1995 por:

- Eritema malar
- Fotosensibilidad
- Artralgias
- ANA(+) 1/320, Anti Sm y Anti-Ro(+), C3: 60 mg/dL C4: 8 mg/dL y linfopenia.

Recibió tratamiento con AINES y al no mejorar de las molestias articulares recibe esteroides a dosis bajas.

Desde enero del año 1996 hasta septiembre del 2011 ha presentado múltiples brotes de la enfermedad mostrando diferentes manifestaciones acumuladas que se resume en la tabla 1. Queremos destacar la actividad permanente de la paciente, a pesar del tratamiento recibido, sobre todo a nivel renal, presentando 7 brotes desde el inicio de su enfermedad. El tratamiento hasta el final de este periodo fue de 62 gramos de prednisona, 18 g de Ciclofosfamida (CF), 2 ciclos de Rituximab (RTX: cada uno de ellos de 4 pulsos semanales de 600 mg) y desde enero de 2001 a Abril de 2007 Micofenolato de Mofetilo en dosis de 3 g en la fase de inducción de la remisión y de 1-2 g en la fase de mantenimiento. Ello permite la retirada de esteroides hasta diciembre del 2010 (solo recibía 4 fármacos para control de TA), permaneciendo la paciente estable desde el punto de vista clínico y analítico, siendo el último control en julio del 2011 de Hb:11.7 gr/dl; Creatinina: 1.1 mg/g Ac-DNA(-) C3: 91 mg/dl, C4: 24 mg/dl Prot/creat en orina : 229.2 mg/g.

En diciembre del 2011, coincidiendo

con tratamiento de fertilización in Vitro mediante estimulación ovarica con Synarel y Gonal, la paciente acude por presentar edemas generalizados, HTA de difícil control y oliguria. En la exploración destacaba palidez de piel y mucosas, edemas generalizados e HTA (165/110).

**Pruebas complementarias:** A su ingreso presenta Hb:10 g/dL; Plaquetas 74.000/L, Haptoglobina < 8.8 mg/dL; Test de Coombs (-); Esquistocitos: 18/1000 hematíes; LDH: 522 U/L, BT: 0.6 mg/dL; Cr: 3.81 mg/dl; C3: 34 mg/dl; C4: 4 mg/dl; Ac-DNA: 1/320 UI/ml, AL (-); aCL IgG e IgM (-); Sedimento orina: L:19/c H: 73/c, Prot/creat: 7200 mg/g; En su evolución la paciente presenta anemia y trombopenias progresivas junto a deterioro importante de la función renal como se muestra en la tabla 2.

BIOPSIA RENAL: (Figuras 1-4)

Se obtienen 11 glomérulos, 4 esclerosados y los restantes muestran proliferación difusa con algunos polimorfonucleares, destacando el engrosamiento de las paredes capilares por depósitos hialinos subendoteliales en "asas de alambre" y "trombos hialinos". No se identifican semilunas. Varias arteriolas presentan en su pared y en su luz un material similar al observado en los glomérulos que ocluye las luces, sin infiltrado inflamatorio acompañante. Una de las arterias presenta histiocitos espumosos subendoteliales y a nivel intimal material degenerado. Moderado infiltrado inflamatorio crónico intersticial. Fibrosis intersticial y atrofia tubular moderada. Con técnicas de Inmunofluorescencia, se observa intensa positividad a nivel glomerular de IgG, IgA, IgM C3, siendo C1q no valorable. Ausencia de depósitos a nivel vascular. Negatividad Fibrinógeno.

Diagnóstico Anatomopatológico: **Nefritis lúpica difusa global, Clase IV-G con lesiones activas y crónicas. Arteriolas con lesiones de tipo vasculopatía lúpica. Índices de Austin: IA: 8 IC: 6.**

**Diagnóstico diferencial:** Paciente con LES que ingresa con deterioro de la función renal, sedimento activo, proteinuria en rango nefrótico e HTA junto a cuadro de anemia hemolítica microangiopática y trombopenia.

1) AFECTACIÓN RENAL POR:

- Glomerulonefritis Lúpica: que por las características clínicas y analíticas hacían muy probable que fuera GNF proliferativa difusa (tipo IV).

2) ANEMIA HEMOLITICA MICROANGIOPÁTICA Y TROMBOPENIA:

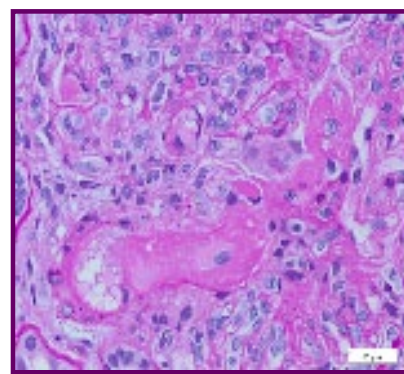
- Al no ser una anemia hemolítica autoinmune, sino microangiopática pensamos que debemos descartar la presencia de microangiopatía trombótica secundaria a:

- Nefropatía asociada a SAF: no olvidar que durante su evolución la paciente ha presentado una TVP y aCL positivos a título moderado y fluctuantes en el tiempo.

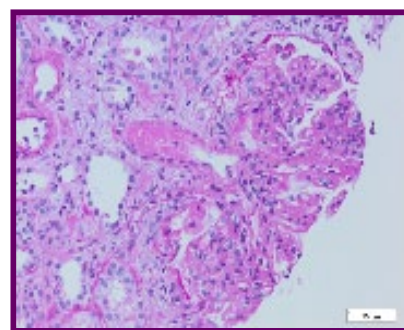
**Tabla 1**

Fecha	Evento	Tratamiento	Autoinmunidad	Hemograma	Función renal y orina
Enero '96	Shock séptico Aftas orales, febrícula Eritema malar	PD ATB Cloroquina	ANA:1/320 Ac-DNAn (-) AntiRo.La, RNP (+) C3: 37mg/dl C4: 10 mg/dl ; AL (-)	Hb:11.7g/dL Plaquetas: 137.000/L Linfocitos 1040/L	Cr: 1 mg/dl Sedimento: H: 4-8 /c L: 8-10 /c Prot: 0.05 g/día
Junio del '96	Aborto de 6 semanas Brote renal	PD	ANA: 1/320 Ac-DNAn 1/160 C3: 45 mg/dl C4: 20 Mg/dl AL(+/-)		Cr: 1.2 mg/dL Sed: H: 13/c L: 6/c
Abril '97	NL tipo III. IF: Positividad de IgG (++) y C3 (+++) mesangial paretial focal y peritubular. IA: 5 IC: 2.	PD + CF	Ac-DNAn (1/320) C3: 35 mg/dl C4: 10 mg/dl aCL-IgG:40 GPL/ml IgM: 45 MPL/ml	Hb: 11 g/dl Pla: 115.000/L	Creat: 0.86 mg/dl Sedimento L: 20/c H: 35/c) Proteinuria 1 g/día ,
Ago '97 DIC '97	Pericarditis Crisis t-c	PD PD, continua con CF	ANA 1/320 Ac-DNAn (-) C3:40 mg/dl C4: 10 mg/dl C3: 75mg/dl C4: 15 mg/dl Ac-DNAn(-) aPL (-)	Hb: 13 g/L Pla: 177.000/L Hb:11g/dL Pla:121.000/L Test Coombs (-)	Pla: Cr: 0.87 mg/dL Sed: H: 8/c Prot:700 mg/día Sed: L: 10/c Prot: 0.9 mg/L
Feb '98	Brote cutáneo	PD, Continua CF			
Sep '98	Brote renal	PD+ CF	<b>ANA: 1/320</b> <b>Ac-DNAn:1/40UI/ml</b> <b>C3: 78 mg/dl C4: 15 mg/dl</b>	Hb: 8,5 g/dl Pla: 123.000/L	Pq: Cr: 1mg/dL Sed: H: 12/c Prot: 1.9 g/d
'99-2000	Sedimento activo, cutáneo	PD,	ANA:1/320 Ac-DNAn: 1/40 C: 34 mg/dL C4:12 mg/dL T Coombs (-)	Hb:9 G/dL Pla: 110.000/L L: 1231	Pq: Cr: 1.2 mg/dL prot:0.81g/d, H: 2-4/c
Mar 2001	GNF IV IA: 9 IC: 3-4 HTA severa	MCF+ PD	C3: 48 mg/dL C4: 5 mg/dL Ac-DNAn: 1/160	Hb:8 Pq: 110.000 L: 1200	Cr: 1.1 Sed: H: 5-8/c y L: 15-20/c Pr: 3.6 g/d
Jul 2001:	Brote cutáneo	MCF+PD	Ac_DNAn (-) AL(-)	Hb: 12,4 g/dL Pla: 122.000/L	Cr: 1.7 Pr: 750 mg/día
2001-Mar 2007	Alopecia, vasculitis, aftas	MCF+PD	ANA Fluctuantes Ac-DNA(-) aPL(-) C3:70 mg/dl C4: 23 mg/dL	Hb:8 g/dL Pla: 131.000/L Test Coombs(-)	Cr: 1.5 Prot: 88-200 mg/día
Abr 2007	Brote renal HTA severa	MCF+PD	Ac_DNA: 1/160 C3: 28 mg/dL C4: 5 mg/dL C3:50 mg/dL C4: 30 mg/dL	Hb: 7.9 g/dL Pq:162.000/L Pla: 110.000/L	Cr: 1.2 mg/dL Prot: 2.3 g/día, sedimento: L: 17/c y H: 12/c ; prot: 2.3 g/día creat: 1.3 mg/dL
Mayo 2007	GNF tipo IV con IA: 10-11 IC: 4-5 HTA	PD RTX +CF	DNA: 1/160 ANA: 1/320 C3: 64 mg/dl C4: 8 mg/dL CD 19: 5	Hb: 7.8 g/dL Pla: 110.000/L Test Coombs(-)	Sed: L:16/c H: 9/c Crat: 0.9 mg/dL Prot: 2.4 g/día
Dic 2007	Control		ANA: 1/160 Ac-DNA: 1/160	Hb:11.4 g/dl Pla: 120.000 Test Coombs(-)	Pla: Cr: 0.9 mg/dL Prot: 2.4 g/día Sed normal Cr: 1.4 g/dL Sed:H:27/c y L: 5/c ). Prot: 5.5 g/día
Jun 2008	Brote renal TVP MID HTA	RTX PD Sintron	ANA: 1/320 CD 19: 78 /uL Ac-DNA: 1/160 C3: 45 C4: 5 AL (+/-) aCL IgG20	Hb: 11 g/dL Pq: 98.000/L Test Coombs(-)	
Ago 2008	Control	PD	C3: 96 mg/dL C4: 18 mg/dL CD 19: 1/uL Ac-DNAn(-)	Hb: 12,6 g/dL Pla: 186.000/L IgG: 406	Creat: 1.2 mg/dL Sed: H: 15/c L: 3/c Prot: 3.8 g/día
2010-2011	-Vasculitis cutánea -Crisis tónico-clónicas	PD Fenitoina	Fluctuantes	estable	Cr: 1.4 Prot: 2 g/d
Julio 2011	Revisión	antiHTA	ANA: 30.86 S/CO Ac-DNAn: (-) Ac-aPL (-) C3: 91 mg/dL C4: 24 mg/dL	Hb: 11.7 Pla: 195.000 Haptoglobina (-)	Cr: 1.1 Prot/cr: 229.01 mg/g Sedimento(-)

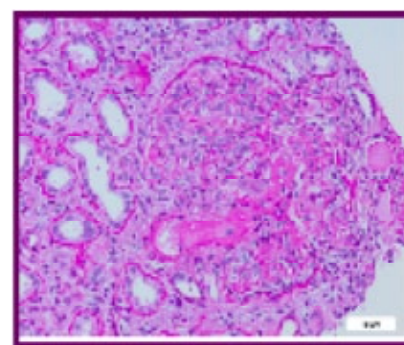
**Figuras 1-4.** Imágenes Biopsia renal



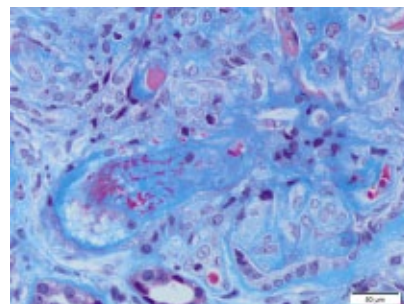
Arteriolas con lesiones tipo vasculopatía lúpica (trombos de inmunocomplejos sin inflamación de la pared vascular).



Arteriolas y capilares con trombos hialinos en su luz.



Glomérulos: proliferación difusa con algunos PMN, con engrosamiento de las paredes capilares por depósitos hialinos subendoteliales en "asas de alambre" y "trombos hialinos" No se identifican semilunas.



Tinción de Masson: destaca la presencia de escasos depósitos de fibrina ne la luz vascular

**Tabla 2.** Curso evolutivo analítico

Fecha	Hemograma	Bioquímica	Autoinmunidad
12 Dic 2011	Hb: 10 mg/dL Pla: 74000/L Esquistocitos 10/1000 h	Crea: 2,3 g/dL Pr/cr: 7.2 g/g Sed: L: 7/c h3/c	Ac-DNAn: 1/160 C3:34 mg/dL C4: 4 mg/dL. AL(-) aPL(-)
16 Dic 2011	Hb: 7 g/dL Pla: 45.000 Test Coombs(-) BI: 0.8 haptoglobina <8	Crat: 2.8 g/dL Prot/cr: 8.9 g/dl	
30 Dic 2011	Hb: 9.9 g/dL Pla: 87.000	Creat. 4.7 g/g Prot/creat: 9.7 g/dL Sed: H: 37/c L: 18/c	
Enero 2012	Hb: 10.3 g/dL Pla: 83000/L Test Coombs(-) Esquistocitos 18/1000 h	Creat: 4.8 g/dL Sed: L: 18/c H: 37/c Prot/creat: 9.7 g/g	ANA: 29.23 S/CO Ac-DNAn: 1/20 C3: 79 mg/dL C4: 23/dL. AL(-) aPL (-)

- Vasculopatía Lúpica asociada a la GNF.
- Vasculitis lúpica asociada a la GNF.
- Púrpura trombótica trombocitopénica (PTT) asociada al LES.
- HTA maligna.

**Diagnóstico definitivo:** Paciente con LES con manifestaciones acumuladas cutáneas, neurológicas y varios brotes de afectación renal con SAF asociado (TVP y aFL positivos, a títulos moderados y fluctuantes en el tiempo), que ingresa por deterioro de la función renal e HTA severa atribuible a: **Nefritis Lúpica con GNF IV G y Vasculopatía lúpica con anemia hemolítica microangiopática y trombopenia secundaria.**

**Tratamiento y evolución:** Dada la severidad de la afectación renal se comienza con pulsoterapia de 6-MP: 1 gr Iv/3 días, RTX semanal 600 mg semanal 4 dosis y CFlv 500 mg cada 15 días total 6 dosis (3 g). Al principio del tratamiento por mantener oligoanuria precisó varias sesiones de hemofiltración que se suspenden posteriormente al mejorar la diuresis. Al alta: diuresis de 1500 cc/d y función renal estabilizada en Cr de 4 mg/dL; Hb: 10 g/dL. Plaquetas: 74.000/L, haptoglobina <8 mg/dl; esquistocitos 10/1000 hemáties, Ac-DNAn:1/20; C3: 34 mg/dl C4: 6 mg/dl. Orina con Pru/Cro 9764 mg/gr y sedimento con actividad. TA de difícil control.

En revisiones posteriores la paciente mejora progresivamente, habiendo recibido 3 g de 6-MP, 3 g de CF, 4 pulsos de RTX semanal y Prednisona en pauta descendente; en Septiembre de 2012 tiene una Hb: 13.8 g/L, plaquetas: 168.000/L, creatinina: 3 mg/dL, proteínas en orina: 898.8 mg/L, sedimento negativo. AC-DNAn (-), CD19: 15 cél/ul C3: 99 mg/dL C4: 34 mg/dL; IgG: 464.

Se iniciará nuevo ciclo de RTX en la próxima revisión.

**Discusión:** La afectación renal en el LES tiene una incidencia alta cercana al 40%, afectando negativamente a la calidad de vida y morbilidad, pero gracias a los nuevos tratamientos el impacto sobre la mortalidad han disminuido en los últimos años. La actual clasificación de **Nefritis Lúpica** (2003) realizada por la SIN y SPR considera 6 tipos: **Tipo I y II:** clase mesangial con o sin hiper celularidad, **Tipo III** o NL focal <50% afectación de los glomerulos, subdivididas en activas y esclerosadas. **Tipo IV** o NL proliferativa difusa (> 50% de los glomerulos) ya sean lesiones segmentarias (IV-S), o global (IV-G), a su vez clasificadas como activas o esclerosadas. **Tipo V** o membranosa y la **VI** o NL con esclerosis difusa. En el diagnóstico se debe incluir la presencia de lesiones vasculares y tubulo-intersticiales.

En nuestra paciente, además, nos encontramos con una **Anemia hemolítica y trombopenia microangiopática y afec-**

**Tabla 3.** Características histopatológicas de las vasculopatías en la NL ( Arch Pathol Lab Med.2009;133-248)

Características histopatológicas de las vasculopatías en la nefritis lúpica	
Entidad	Características**@
Esclerosis vascular inespecífica	Engrosamiento fibroso de la íntima (arterioesclerosis), sin inflamación, ni necrosis, con depósitos hialinos subendoteliales.
Depósito de IC*	Asintomáticos.
Vasculopatía del lupus*	Depositos masivos de IC (material fibrinoide) eosinófilos en la íntima de las arterias de pequeño calibre y arteriolas, <b>sin inflamación</b> , que obstruyen la luz vascular.
Microangiopatía trombótica aguda/crónica (MAT)*@	Afecta capilares glomerulares, arterias de pequeño calibre y arteriolas. Trombos de fibrina, recientes y organizados, hiperplasia de la íntima, celular, mucicida o fibrosa. Obstrucción vascular, trombos glomerulares y lesión endotelial glomerular. <b>No clara relación con clase de NL, aPL, ADAMTS13 o anti-ADMTS13, u otras serologías.</b> Puede verse en SAF, PTT-SUH, ES o HTA maligna.
Vasculitis necrotizante transmural**@	Afecta arteriolas intrarrenales y arterias pequeño calibre, con vasculitis necrotizante, infiltrado pared vascular de leucocitos y material fibrinoide, similar a la PAM.

\*Puede acompañar a cualquier clase de NL proliferativa.  
 \*\*Las lesiones degenerativas o esclerosantes vasculares contribuyen al desarrollo de HTA, curso progresivo e IRC.  
 @ Mecanismos de producción múltiples: IC, celulares, aPL, AENCA, ANCA, factores genéticos y personales, activación factores coagulación.  
 @Puede estar presente en 3-8.3% de pacientes con NL y en ausencia de otras formas de enfermedad renal. La ANHIA se puede presentar en 8%-60% de pacientes con MAT. En ese, puede haber daño endotelial (edema, separación de la pared capilar) y cambios degenerativos.  
 \* La presencia de aPL (aPS) se asocia a HTA, PRU moderada, SN, y fibrosis intersticial, con IRC. También la MAT conlleva lesiones patológicas más graves y a HTA grave e IR y peor pronóstico en la NL.  
 \*\* Poco frecuente.

**tación renal secundaria a vasculopatía lúpica y no a una microangiopatía trombótica.** Para ello recordamos la afectación vascular de la nefropatía en el LES, la nefropatía asociada al SAF y de otras entidades cuya lesión a nivel renal es la microangiopatía trombótica (tabla 3).

VASCULITIS LÚPICA: necrosis fibroide de la arteriola media, con trombosis focal e infiltrado inflamatorio perivascular.

VASCULOPATÍA LÚPICA: es una entidad poco frecuente y ha sido llamada de diferentes modos: vasculopatía necrotizante no inflamatoria, microangiopatía renal no inflamatoria, angeitis renal, trombosis glomerular, trombosis hialino, etc. Esto traducía la falta de conocimiento de los mecanismos de obstrucción glomerular y arteriolar implicados y por su baja frecuencia.

- Presencia "trombo hialino": depósito de Ig que ocluyen la luz de capilares y/o arteriolas, sin inflamación de la pared vascular; asociado a GNF tipo IV.

- Depósito de Ig en glomerulos y arteriolas con ausencia de infiltrado inflamatorio perivascular, de fibrina, plaquetas y leucocitos, lo que indica que la trombosis no está involucrado en la obstrucción vascular.

- Ausencia de fibrina en los depósitos de Ig glomerular.

En la IF: depósitos granulares de IgG y complemento, con intensa tinción periférica, y depósito IgG3 glomerular comparado con otros depósitos glomerulares.

En general se asocian con las formas más graves y activas de la nefritis lúpica proliferativa difusa (Clase IV). Sin embargo, el pronóstico a largo plazo no es peor que la de otros pacientes con NL clase IV. Puede ser incluso un poco mejor, lo que sugiere que este tipo de lesión puede revertir con la terapia inmunosupresora. Además, no se encontró ninguna asociación entre la presencia de esta lesión y el anticoagulan-

te lúpico, anticuerpos anticardiolipina IgG o manifestaciones extrarrenales vasculares.

En la Nefropatía asociada al SAF se pueden afectar vasos arteriales, venosos o el propio glomérulo, siendo necesario para definirla la presencia de cambios histológicos característicos, tanto de lesiones agudas (como Microangiopatía trombótica en capilares glomerulares o arteriolas y/o uno o más : Hiperplasia íntima fibrosa, oclusión arteriolar fibrocelular, atrofia cortical focal y tiroidización tubular; como lesiones vasculares crónicas y la positividad de uno o más de aPL (ACA, AL, AntiB2GPI).

La Nefropatía asociada a aPL le confiere peor pronóstico a la NL debido a que la presencia de aPL cursa con mayor HTA, síndrome nefrótico, fibrosis intersticial con IRC, y la microangiopatía trombótica conlleva lesiones patológicas más graves, HTA más grave y mayor frecuencia de IR.

**MICROANGIOPATÍA TROMBÓTICA (MAT)**

El término MAT se utiliza para definir un proceso patológico caracterizado por el engrosamiento de las paredes de las arterias pequeñas, arteriolas y capilares y por la presencia de trombos intraluminales de plaquetas y fibrina. Las paredes vasculares presentan tumefacción y descamación del endotelio y acúmulo de un material mucicida, translucido, en el espacio subendotelial. Estas lesiones producen una oclusión parcial o total de la luz de los pequeños vasos.

La presencia de trombopenia y anemia hemolítica microangiopática sin otra causa que lo justifique son criterios suficientes para el diagnóstico de una Púrpura Trombótica Trombocitopénica.

La PTT en el LES es una asociación rara. El LES y la PTT muestran síntomas clínicos similares, tales como anemia, trombopenia, síntomas del SNC, afecta-

**Tabla 4.** Afectación renal en el SAF (Mary-Carmen Amigo. Kidney disease in Antiphospholipid Syndrome)

Kidney vascular involvement in APS	
Vascular lesion	Clinical consequences
Renal artery lesions Thrombosis/occlusion/stenosis? Glomerular capillary thrombosis leading to glomerular sclerosis (studied mainly in SLE)	Renovascular hypertension (severe) Renal infarcts (silent, painful, hematuria) Increased likelihood of renal insufficiency
Renal thrombotic microangiopathy - Glomerular capillaries - Arteriolar fibrous occlusions - Fibrous intima hyperplasia of interlobular arteries and their branches with/without focal or diffuse cortical necrosis - Cortical atrophy	Systemic hypertension (usually severe) Renal failure Proteinuria (mid to nephrotic range) Hematuria
Renal vein thrombosis	Risk of renal failure (if bilateral)

ción renal y fiebre. Por ello el diagnóstico diferencial es difícil pero necesario ya que el pronóstico de la PTT depende de la precocidad del diagnóstico y del tratamiento.

El tratamiento se basa en esteroides, inmunoglobulinas y plasmaféresis, y para los casos refractarios el RTX.

**Conclusiones:** Ante la presencia de nefropatía en una paciente lúpica es fundamental la biopsia renal, siendo diagnóstica y nos informa sobre la actividad y cronicidad de las lesiones. No es obligatoria si la clínica y los biomarcadores son claros, permitiéndonos iniciar tratamiento sin realizarla. En nuestra paciente ha sido fundamental para descartar una microangiopatía trombótica (MAT) a nivel renal y una nefropatía asociada al SAF.

Además hemos podido diagnosticar un tipo de lesión poco frecuente como lo es la Vasculopatía lúpica asociada a la GNF tipo IV.

#### BIBLIOGRAFÍA:

- Grupo de estudio de enfermedades autoinmunes sistémicas (geas) de la sociedad española de medicina interna (semi). Guías clínicas de enfermedades autoinmunes sistémicas: lupus eritematosos sistémico 2011.
- Iribaren jr, aguirre h. Adenopatías. Libro electrónico de temas de urgencias. Sistema navarro de salud.
- Puig I. La cara roja (i). *Revista de Farmacia*. 2010;29(2):61-8
- Puig I. La cara roja (y ii). *Revista de Farmacia*. 2010;29(3):61-8
- Ruis-irastorza g, espenosa g, frutos ma, jimenez-alonso j, praga m, pallarés l et al. Diagnósticos y tratamiento de la nefritis lúpica. *Nefrología*. 2012;32(suppl.1):1-35.
- Melikoglu ma, melikoglu m. The clinical importance of lymphadenopathy in systemic lupus erythematosus. *Acta reumatol port* 2008; 33: 402-6.
- al-hashimi h, bhowmik a. Generalised lymphadenopathy as the first manifestation of lupus nephritis. *Brmj case rep*. 2010;22:
- Shapira y, weinberger a, wysenbeek

aj. Lymphadenopathy in systemic lupus erythematosus. Prevalence and relation to disease manifestations. *Clin rheumatol*.1996;15:335-338

- Rosa-neto ns, rossi-bonfiglioli k, manente-milanez f, andrade de macêdo p, levy-neto m. Lymphadenopathy and systemic lupus erythematosus. *Bras j reumatol* 2010;50(1):96-101.
- Moga i, rimola j, mozos a. Mujer de 21 años con lupus eritematosos sistémico, poliadenopatías y banda monoclonal. *Med clin (barc)*. 2010;134(12):547-553

### TAPONAMIENTO CARDIACO COMO DEBUT DE LUPUS ERITEMATOSO SISTÉMICO EN EL ANCIANO

Presentación: Isabel Pérez Hernández  
Tutor: Ana Hidalgo Conde  
Servicio de Medicina Interna. Hospital Virgen de la Victoria. Málaga

**Historia clínica:** Paciente mujer de 83 años, con antecedentes de Hipertensión Arterial grado III de larga data y anemia leve no estudiada previamente, que ingresa en el Servicio de Medicina Interna en junio de 2011 por cuadro de astenia y disnea progresiva de un mes de evolución hasta hacerse de mínimos esfuerzos acompañado de ortopnea y edemas en miembros inferiores. Refiere presentar dolor torácico de características atípicas sin otra sintomatología. En el área de urgencias es diagnosticada de fibrilación auricular paroxística y derrame pleural derecho y se ingresa para estudio.

Por órganos y aparatos destaca episodios frecuentes de aftas orales dolorosas en lengua y mucosa oral y fotosensibilidad. No antecedentes de trombosis ni historia obstétrica. Ánimo depresivo.

**Exploración física:** En la exploración destacaba tensión arterial 140/80. Frecuencia cardiaca 100 lpm. Afebril. Peso 76 Kg. Presentaba eritema malar y telangiectasias

en la cara. No adenopatías cervicales ni en otros territorios. Auscultación cardiopulmonar con tonos rítmicos, apagados, sin soplos y buena ventilación en ambos campos pulmonares. Evidente ingurgitación yugular. Abdomen con hepatomegalia no dolorosa con reflujo hepatoyugular positivo. No esplenomegalia. Extremidades inferiores sin edemas al ingreso.

**Pruebas complementarias:** En analítica destacaba leucopenia (3900 x10<sup>3</sup>/μL) con linfopenia (L 820 x 10<sup>3</sup>/μL). El resto de hemograma era normal. Cifras de Creatinina 0.9 mg/dL, PCR 11,4 mg/L. ANA positivos con patrón homogéneo 1/320, ENA y Anti DNAs negativos. Complemento: C3 y C4 normales.

Se realizó un ecocardiograma en el que se observó derrame pericárdico severo con repercusión hemodinámica ecocardiográfica que precisó drenaje pericárdico en los días siguientes al ingreso por hipotensión y oligoanuria, obteniéndose 2450cc de líquido serohemático (Hematíes 580000/mmc, Leucocitos 7700/mmc, Mononucleares 90%, Glucosa 116 mg/dL, proteínas 5.0 g/dL, LDH 338 U/L, ADA 62,34U/L). Los estudios microbiológicos y citología de líquido fueron negativos. En el TAC tóraco-abdominal realizado se observan múltiples nódulos pulmonares bilaterales de hasta 1 cm de diámetro con derrame pleural derecho hasta mitad inferior con atelectasia compresiva del pulmón subyacente. Los nódulos no captaban al estudiarse mediante PET. En la evolución los nódulos han desaparecido progresivamente y en el último control radiológico no se aprecian.

Se realizó toracocentesis con los siguientes resultados de líquido pleural: Glucosa 141 mg/dL, proteínas 3.5 g/L, LDH 104 U/L. Microbiología negativa.

La serología de VIH, Coxiella, Micoplasma, Chlamydia, Legionella, Influenza y Parainfluenza, Virus Respiratorio Sincitial, Toxoplasma, VEB, CMV, Adenovirus fue negativa al igual que la prueba de Mantoux.

**Diagnóstico diferencial:** Ante un derrame pericárdico tendríamos que descartar fundamentalmente neoplasias, infecciones (víricas, tuberculosis, bacterianas, fúngicas) y causas autoinmunes. Otras causas de derrame pericárdico como la uremia e hipotiroidismo se descartaron con la analítica de rutina en nuestro caso. En un alto porcentaje (entre un 7% y 48% según la serie) no se encuentra la etiología, y por exclusión, son diagnosticados de idiopáticos.

**Diagnóstico definitivo:** Lupus Eritematoso Sistémico con debut en forma de taponamiento cardiaco.

**Tratamiento y evolución:** Se inicia tratamiento con aines sin mejoría por lo que se instaura esteroides a dosis de 1mg/Kg/día, Hidroxicloroquina, Bifosfonatos,

Calcio y Vitamina D con buena evolución clínica y analítica. Tras pauta descendente de esteroides se suspende el tratamiento esteroideo tras 10 meses de tratamiento. Actualmente asintomática, sin datos de actividad clínica ni analítica y en tratamiento exclusivamente con Hidroxicloroquina.

En la evolución ha presentado Ac Anticardiolipina IgG 322 con IgM negativa y AntiB2GPI IgG 430, con IgM y AcL negativo por lo que se asocia antiagregación.

**Discusión:** El lupus eritematoso sistémico es una enfermedad poco prevalente, más frecuente en mujeres en edad fértil de la vida<sup>1,2</sup>. El diagnóstico en pacientes mayores de 65 años es inusual, disminuyendo la prevalencia en el anciano hasta el 6-19% según los estudios en pacientes con esta enfermedad<sup>2</sup>. Esto conlleva retraso en el diagnóstico ya que en muchas ocasiones los síntomas pueden confundirse con enfermedades endocrinológicas y neoplásicas, mucho más prevalentes en los pacientes de edad avanzada. Los síntomas más habituales son artralgias, pérdida de peso, adenopatías y febrícula. Igualmente hay descritos casos de serositis y síntomas neuropsiquiátricos, siendo las manifestaciones renales y cutáneas menos llamativas<sup>1,2</sup>.

Análíticamente se encuentran Ac antinucleares positivos en menos ocasiones siendo positivo el anti DNA (0-66%, pudiendo deberse estas diferencias a localizaciones geográficas distintas)<sup>2</sup>.

Aunque la afectación pulmonar más habitual en los pacientes con LES es la pleuritis y la enfermedad pulmonar intersticial, hay casos descritos de nódulos pulmonares<sup>3</sup>. En nuestro caso estos nódulos no se biopsiaron por la comorbilidad, bilateralidad y ausencia de captación en PET, pero la evolución hacia la resolución tras el tratamiento esteroideo nos hace sospechar la relación entre ambos.

La pericarditis es la manifestación cardíaca más frecuente en el lupus, ocurriendo hasta en el 60-83% de los pacientes según las series<sup>4</sup> pero pocas veces llega a producir taponamiento cardíaco<sup>5</sup>. Se han comunicado algunos casos como causa de debut en pacientes jóvenes pero en el anciano hay poco descrito<sup>6</sup>. Muchos casos son asintomáticos y se diagnostican de manera incidental en ecocardiografía<sup>7</sup>. En una revisión de 204 pacientes con derrame pericárdico sólo en 17 se detectó algún dato de enfermedad autoinmune<sup>8</sup>.

La pericarditis puede ocurrir de manera aislada o junto a otras serositis como fue el caso de nuestra paciente con afectación pleural<sup>6</sup>. Su presentación clínica es igual a las de causa idiopática y su evolución suele ser buena, pudiendo controlarse los síntomas en muchos casos con antiinflamatorios no esteroideos<sup>9</sup>. Aquellos que no responden necesitan esteroides (0,5-1 mg/kg/día), otros fármacos inmunosupresores e incluso inmunoglobulinas y en casos de

taponamiento pueden llegar a requerir drenaje pericárdico como fue nuestro caso. El uso de Colchicina para el control de recurrencias como en las idiopáticas es controvertido<sup>10</sup>.

**Comentarios:** En los pacientes de edad avanzada, la principal etiología del derrame es la neoplásica seguida de la idiopática. La etiología inflamatoria es poco frecuente en la edad avanzada, dado que las enfermedades autoinmunes en general y el lupus eritematoso en particular, son poco habituales en esta edad. No se puede olvidar que una historia clínica detallada y un buen diagnóstico diferencial es el primer paso a seguir en todo paciente, que en este caso orientó a la etiología inflamatoria como posible causa a tener en cuenta.

#### BIBLIOGRAFÍA:

1. Achour A, Mankai A, Thabet Y, Sakly W, Braham F, Kechrid C et al. Systemic lupus erythematosus in the elderly. *Rheumatol Int* 2012;32:1225-1229.
2. Lazaro, D. Elderly-Onset Systemic Lupus Erythematosus. Prevalence, Clinical Course and Treatment. *Drugs Aging* 2007;24:701-715.
3. Schneider F, Gruden J, Tazelaar H, Leslie K. Pleuropulmonary pathology in patients with rheumatic disease. *Arch Pathol Lab Med* 2012; 136: 1242-1252.
4. Jain D, Halushka MK. Cardiac pathology of systemic lupus erythematosus. *J Clin Pathol* 2009;62:584-592.
5. Cauduro SA, Moder KG, Tsang TSM, Seward JB. Clinical and echocardiographic characteristics of hemodynamically significant pericardial effusions inpatients with systemic lupus erythematosus. *Am J Cardiol* 2003;92:1370-1372.
6. Swinkels B, Scheffer R, Tahapary G, Jaarsma W, Plokker H, Mast E et al. Cardiac tamponade as the initial manifestation of systemic lupus erythematosus in a young female patient. *Netherlands Heart Journal* 2007;15:71.
7. Fever of unknown origin (FUO) due to systemic lupus erythematosus (SLE) presenting as pericarditis. *Heart Lung* 2012 (pendiente de impresión).
8. Levy P, Corey R, Berger P, Habib G, Bonnet J, Levy S et al. Etiologic Diagnosis of 204 Pericardial Effusions. *Medicine* 2003;82:385-391.
9. Man BL, Mok CC. Serositis related to systemic lupus erythematosus: prevalence and outcome. *Lupus*. 2005;14:822-6.
10. Guindo J; Rodriguez de la Serna A; Ramio J; de Miguel Diaz MA; Subirana MT; Perez Ayuso MJ et al. Recurrent pericarditis. Relief with colchicine. *Circulation* 1990;82:1117-20.

### PACIENTE CON LUPUS ERITEMATOSO SISTÉMICO QUE PRESENTA DISNEA Y DOLOR COSTAL

Presentación: Ángela Gómez-Garduño  
Tutor: María Esther Sánchez-García.  
Unidad de Gestión Clínica de Medicina Interna.

Hospital Universitario Reina Sofía. Córdoba.  
Instituto Maimónides de Investigación Biomédica (IMIBIC). Universidad de Córdoba.

**Historia clínica:** Paciente de 32 años con obesidad mórbida sin alergias medicamentosas conocidas ni otros antecedentes medico-quirúrgicos de interés que ingresó por primera vez en Medicina Interna en mayo de 2010 por fiebre de tres semanas de evolución sin otra clínica acompañante. La paciente negaba antecedentes epidemiológicos de interés. En la exploración física únicamente destacaba una adenopatía derecha cervical y fiebre de 39.3°C, siendo el resto de la exploración completamente normal. En la analítica general presentaba leucopenia de 2810 leucocitos/ $\mu$ l, 448 linfocitos/ $\mu$ l y anemia microcítica con hemoglobina 8.8 g/dl, VCM 78 fL, proteína C reactiva 73.9mg/L, VSG 53mm/h, LDH 384U/L. En el estudio inmunológico destacaban unos anticuerpos antinucleares (ANA) de 1/640, hipocomplementemia (C3 41.7 mg/dl, C4 3.69 mg/dl), anticuerpos anti-DNA de doble cadena (Anti-DNAs) positivos, anti-Ro/SS-A, anti-ribonucleoproteína (anti-RNP), anticuerpos anti-Smith (anti-Sm) positivos y anti-La/SS-B negativo. La determinación del anticoagulante lúpico fue positivo débil y los anticuerpos anti  $\beta$ 2glicoproteína Ig M eran de 16 mg/dl. Se realizó estudio serológico y microbiológico completo descartándose proceso infeccioso. En el sistemático de orina existía una proteinuria leve. Se solicitó un estudio de anemia en el que se observaba una anemia microcítica hipocroma hiporregenerativa de patrón férrico inflamatorio así como un test de Coombs directo positivo. En la TC toraco-abdominopélvica destacaba la presencia de adenopatías axilares bilaterales, retroperitoneales, periortóticas e ilíacas bilaterales de hasta 2.5 cm de eje, derrame pericárdico leve, hepatomegalia y esplenomegalia de 17 cm. Se realizó biopsia de una adenopatía cervical derecha informada como linfadenopatía con necrosis e hiperplasia folicular, muy sugestiva de lupus eritematoso sistémico (LES).

La paciente fue dada de alta con el diagnóstico de lupus eritematoso sistémico con confirmación histológica de linfadenitis lúpica y con criterios clasificatorios de bicitopenia (leucopenia con linfopenia y anemia hemolítica), derrame pericárdico leve, ANA positivos e inmunidad positiva (antiDNAs, anti-Sm e hipocomplementemia) y proteinuria en rango no nefrótico pendiente de realización de biopsia renal para descartar nefritis lúpica. Se inició tratamiento con prednisona 60mg/día e hidroxicloroquina 200mg/día, remitiendo la fiebre que se había mantenido hasta ese momento. En revisión en consultas externas se decidió no realizar la biopsia renal por desaparición de la proteinuria y se solicitó una segunda determinación de anticoagulante lúpico que fue negativa. Se inició pauta descendente de corticoides hasta llegar a 7.5 mg/día sin

presentar ningún brote, salvo algunos episodios de fiebre aislados sin relacionarlos con un proceso infeccioso intercurrente. En octubre de 2011 ingresó por neumonía en lóbulo medio y derrame pleural asociado que mejoró tras tratamiento con antibioterapia empírica y aumento de prednisona a 20mg/día con pauta descendente.

La paciente acude a revisión en diciembre de 2011, iniciándose tratamiento con azatioprina como ahorrador de corticoides debido a que la enferma está manteniendo dosis de prednisona mayores de 7.5mg/día y persiste astenia intensa y datos de actividad de la enfermedad. Se inicia tratamiento con la dosis aconsejada de 1.5mg/Kg/día tras medición de la actividad de tiopurina metiltransferasa. En esta misma revisión la paciente refiere disnea progresiva de moderados esfuerzos de 2 meses de evolución, junto con dolor costal derecho de carácter pleurítico, sin tos ni expectoración. En la exploración física presentaba saturación basal de oxígeno de 98%, temperatura de 36.4°C. No tenía ingurgitación yugular y en la auscultación cardiorrespiratoria presentaba tonos rítmicos sin soplos y murmullo vesicular disminuido globalmente sin ruidos sobreañadidos. En la radiografía de tórax se evidencia elevación del hemidiafragma derecho. Se solicitan pruebas de función respiratoria y una TC torácica.

**Pruebas complementarias:** Analítica: PCR 72, VSG 60 mm/h, C4 16mg/dl, C3 93.6 mg/dl, ANA de 1/640, Anti-Ro/SS-A 17, anti-Sm 13, anti-RNP y anti-DNAbs positivos por encima del límite máximo de detección. El resto de parámetros incluyendo sistemático de orina son normales.

ECG: Ritmo sinusal a 85 lpm, sin alteraciones en la repolarización.

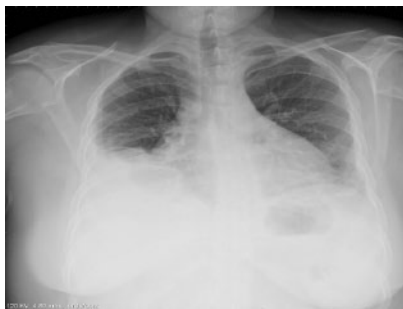Radiografía de tórax: No cardiomegalia. Elevación de hemidiafragma derecho con pérdida de volumen en hemitórax ipsilateral. Imagen compatible con pleuritis residual. (Fig. 1)

TC de tórax: Atelectasias laminares bibasales. Engrosamiento pleural bibasal. Disminución de volúmenes pulmonares comparada con estudio realizado en abril de 2010, lo que es concordante con síndrome de pulmón encogido. (Fig.2)

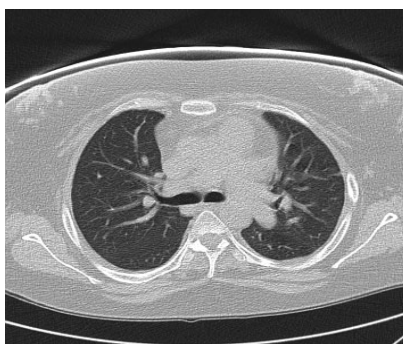
Pruebas de función respiratoria no se pudieron realizar correctamente por falta de colaboración de la paciente por dolor.

**Diagnóstico diferencial:** Nos encontramos ante una paciente diagnosticada de LES desde hace dos años que presenta disnea de esfuerzo progresiva de dos meses de evolución y dolor costal de tipo pleurítico. Entre las causas más características de disnea en un paciente con lupus se encuentran las infecciones respiratorias con o sin neumonía asociada (sobre todo en pacientes en tratamiento inmunosupresor), la enfermedad intersticial, la hipertensión pulmonar, el tromboembolismo pulmonar, la pleuritis, la bronquiolitis obliterante, la

**Figura 1.** Rx de tórax: Elevación diafragmática derecha.



**Figura 2.** TC de tórax: Disminución de volúmenes pulmonares.



neumonitis lúpica o la hemorragia alveolar. También hay que descartar otras causas secundarias como la toxicidad farmacológica. En esta paciente inicialmente no pensamos en una causa infecciosa porque no refería clínica de infección respiratoria ni presentaba fiebre. Tampoco tomaba fármacos que puedan provocar afectación pulmonar como el metotrexate, ni las sales de oro, por lo que esta posibilidad quedó descartada. La paciente presentaba una saturación basal del 98% y disnea de dos meses de evolución que se manifestaba principalmente con el esfuerzo. Esto unido a la ausencia clínica de signos de trombosis venosa, las imágenes radiológicas, los hallazgos gasométricos y a que la enferma no presentaba un síndrome antifosfolípido asociado hacía poco probable que fuera secundario a la presencia de un tromboembolismo pulmonar. Por todo ello, nos centramos en descartar principalmente una enfermedad intersticial, presente en el 9% de los pacientes con LES, hipertensión pulmonar, patología pleural o un síndrome de pulmón encogido por lo que se solicitó una TC torácica. En la exploración física no se objetivaron signos de insuficiencia cardíaca ni de hipertensión pulmonar, ni tampoco en el electrocardiograma ni en la radiografía de tórax. Finalmente, tras descartar las patologías descritas y con los datos clínicos y radiológicos obtenidos diagnosticamos a la enferma de síndrome de pulmón encogido aunque no pudo com-

probarse un patrón restrictivo mediante espirometría por falta de colaboración de la paciente por dolor.

**Diagnóstico definitivo:** Síndrome de pulmón encogido en paciente con LES.

**Tratamiento y evolución:** La paciente acababa de iniciar el tratamiento con azatioprina cuando se diagnóstico de síndrome de pulmón encogido, por lo que se decidió no modificar el tratamiento farmacológico e iniciar rehabilitación respiratoria en espera de valorar la respuesta a dicho inmunosupresor. En posteriores revisiones la paciente ha presentado una mejoría subjetiva evidente con buena tolerancia al ejercicio y manteniendo una saturación basal del 98%. Actualmente está en tratamiento con azatioprina 150mg/día, hidroxycloquina 200mg/día y prednisona 5mg/día sin presentar datos de actividad de la enfermedad

**Discusión:** El síndrome de pulmón encogido o pulmón retráctil en pacientes con LES se caracteriza clínicamente por disnea progresiva principalmente con el esfuerzo y dolor torácico de características pleuríticas. En las pruebas de imagen se observa una pérdida progresiva de volumen pulmonar en ausencia de afectación intersticial o pleural significativa. Su patogenia no se conoce claramente, pero se cree que podría deberse a una miopatía que afecta al diafragma u a otras causas de parálisis diafragmáticas como la presencia de fibrosis a dicho nivel o una limitación por una pleuritis. También se ha descrito una posible asociación entre los anticuerpos anti-Ro/SSA y el síndrome de pulmón encogido. El diagnóstico diferencial debe realizarse con causas de parálisis diafragmática y con otras afectaciones pulmonares que causen disnea en un paciente con lupus como la enfermedad intersticial o pleural o la hipertensión pulmonar. En la radiografía simple de tórax se observa elevación hemidiafragmática, aunque ésta también puede ser bilateral. La TC torácica sirve para descartar fibrosis intersticial, afectación pleural significativa o tromboembolismo y para evidenciar la reducción de volumen pulmonar. También pueden observarse atelectasias basales. En las pruebas de función respiratoria se objetiva un patrón restrictivo con volúmenes disminuidos y una reducción de la difusión de monóxido de carbónico que puede mejorar si se corrigen los volúmenes. La realización de una electromiografía del nervio frénico no se recomienda de rutina debido a la disparidad de resultados, habiéndose descrito casos tanto con degeneración axonal como con ausencia de ésta. Generalmente el pronóstico es bueno y la mayoría de los pacientes mejoran al aumentar la dosis de corticoides. Para su tratamiento se han empleado inmunosupresores como la azatioprina, ciclofosfamida y



metotrexate con respuestas variables y en la literatura más reciente están descritos casos tratados con rituximab con buena respuesta. En nuestra paciente el tratamiento con azatioprina también ha tenido buena respuesta.

#### BIBLIOGRAFÍA:

1. Gheita TA, Azkhalany GS, El-Fishawy HS, Nour Eldin AM. Shrinking lung syndrome in systemic lupus erythematosus patients; clinical characteristics, disease activity and damage. *Int J Rheum Dis.* 2011;14:361-8.
2. Allen D, Fischer A, Bshouty Z, Robinson D, Peschken C, Hitchon C et al. Evaluating systemic lupus erythematosus patients for lung involvement. *Lupus.* 2012;21:1316-25.
3. Langenskiold E, Bonetti A, Fitting JW, Heinzer R, Dudler J, Spertini F, et al. Shrinking lung syndrome successfully treated with rituximab and cyclophosphamide. *Respiration.* 2012;84:144-9.
4. Benham H, Garske L, Vecchio P, Eckert BW. Successful treatment of shrinking lung syndrome with rituximab in a patient with systemic lupus erythematosus. *J Clin Rheumatol.* 2010;16:68-70.
5. Souza Neves F, da Silva TH, Paviani G, Fontes Zimmermann A, de Castro GR, Alves Pereira I. Reinforcing a medical hypothesis with a new question: is there a subgroup of shrinking lungs syndrome that is induced by pleurisy in systemic lupus erythematosus and is this subgroup marked by anti-Ro/SSA? *Clin Rheumatol.* 2010;29:777-9.
6. Taverner D, Gomez-Puerta JA. [Dyspnea in a patient with systemic lupus erythematosus]. *Reumatol Clin.* 2009;5:88-91.
7. <http://www.uptodate.com/contents/pulmonary-manifestations-of-systemic-lupus-erythematosus-in-adults>

### SÍNDROME COMPARTIMENTAL COMO FORMA DE PRESENTACIÓN DE LA POLIARTRITIS NUDOSA

Presentación: Lorenzo Villaba Noel, Moreno Casas Sara, Cárdenas Fuentes Juan David  
Tutores: Conde Martel Alicia, Alonso Ortiz Belen.  
Hospital Universitario de Gran Canaria Dr. Negrín.

#### Historia clínica:

**Motivo de consulta:** Dolor y tumefacción de extremidad inferior izquierda y de brazo derecho.

**Enfermedad actual:** Paciente varón de 29 años, natural de Madrid, residente en la isla de Gran Canaria un año previo al ingreso, soltero con pareja estable que trabaja como informático. Estando asintomático una semana antes del ingreso, presenta sensación de un "tirón" de pierna izquierda por la noche presentando la mañana siguiente hinchazón e impotencia funcional de dicha extremidad. 24 horas después del comienzo del cuadro acude a su médico y se le pauta AINE sin presentar mejoría. Dos o tres días más tarde

se añade hinchazón del brazo derecho y dificultad para la movilización del codo de dicho miembro. Su Médico de Cabecera le solicita una analítica con hemograma y ante el hallazgo de una marcada leucocitosis lo remite a nuestro centro. No refería fiebre aunque sólo se tomó la temperatura en una ocasión. A su llegada al servicio de urgencias refería parestesias en 2º y 3º dedos de miembro superior izquierdo (MSI), y dolor tanto en miembro superior derecho (MSD). Como en miembro inferior izquierdo (MII) con imposibilidad para la dorsiflexión del pie. Además asocia dolor testicular izquierdo desde 48 horas antes del ingreso y ligeras molestias faríngeas del mismo tiempo de evolución

**Antecedentes personales:** No presenta antecedentes médicos de interés. Orquiepididimitis izquierda hacía 6 meses. Intervenido de hipospadia en la infancia. Amigdalectomizado a los 6 años por amigdalitis de repetición.

**Exploración física:** TA: 140/80 mmHg. FC 114 lpm. FR 30 rpm. SatO2 basal 99%. Consciente, orientado y colaborador. Paliidez de piel. No se palpaban adenopatías. ACP: Ruidos cardiacos rítmicos y sin soplos. Murmullo vesicular conservado. Abdomen: anodino. MSD: brazo en flexión, con dolor a la movilización. Tumefacción de partes blandas de predominio en región del codo. MSI: dedos de mano izquierda en flexión con hipoestesia de 3º, 4º y 5º dedos. MII: Tumefacción de pantorrilla izquierda con imposibilidad para la dorsiflexión del pie. Lesiones cutáneas en extremidades inferiores de aspecto purpúrico. Edemas en las cuatro extremidades. Pulsos conservados. Área equimótica en testículo izquierdo. Voz disfónica.

#### Pruebas complementarias:

**Análítica en urgencias:** Hemograma: Leucocitos 31280 (29.300 S, 740 L). Hb 13.7 gr/dl. Plaquetas 408 103. Bioquímica: Glucosa 122 mg/dL, Urea 19 mg/dl, Cr 0,68 mg/dl, Na 132 mEq/l, K 4,01 mEq/l, CPK 1846/ 7393/ 5935 U/L.

**Análisis en planta:** Glucosa 128 mg/dL, Cr 0,54 mg/dL, Urea 30 mg/dL, AST 173 U/L, ALT 95 U/L, GGT 45 U/L, FA 103 U/L, LDH 587 U/L, FR 16 U/ml (N hasta 14). Na, K, Ca, P, normales. ASLO 918 U/ml. Colesterol 107 mg/dl (HDL 10, LDL 72), TG 126 mg/dl. Aldolasa: 31 (N hasta 7,6). VSG 120mmh. Coagulación: normal.

**Autoinmunidad:** ANA (+) 1/160 patrón moteado, anti DNA negativo. Anti RNP, anti SM, anti Ro, anti La, anti Jo: negativos. Ac anticardiolipinas IgG e IgM negativos. anti Beta 2 glicoproteínas negativos. ANCA: negativo. Anti mieloperoxidasa 13,5 (N hasta 5). Anti proteinasa 3: 1,6 (negativo). Ac Anti músculo liso, células parietales y anti mitocondriales: negativos.

**Proteinograma:** PT 52 gr/L. Alb 13,9 gr/L. Alfa 1: 8,4 gr/L. Alfa 2: 11,9. Beta: 5,1. Gamma 12,3. Inmunoglobulinas: IgG, IgA

e IgM: normales. C3: 85 mg/dl. C4: 32. Inmunocomplejos circulantes negativo.

**Orina:** Microhematuria. Volumen Filtrado glomerular MDRD 187 ml/mt.

**Microbiología:** Hemocultivos (x3) negativos. Cultivo de punción del codo negativo. Cultivo de exudado oral negativo para bacterias y hongos, positivo para VHS-I (virus de Herpes simplex tipo 1). Cultivo y baciloscopias de esputos (x3) negativos. Urocultivo: negativo. Cultivo de biopsia muscular negativo para aerobios, anaerobios, hongos, micobacterias y virus. Segundo cultivo de biopsia muscular negativo. **Serología de hepatitis, lúes y VIH(-).** Serología de VEB, CMV, VHS, VHZ IgM(-). IgG de VEB, VHS y VVZ(+). IgG e IgM de Parvovirus(-). IgG e IgM de Borrelia(-). Exudado uretral para Chlamydia trachomatis(-).

**Anatomía patológica: Biopsia de músculo de MSD:** tejido muscular estriado con imágenes frecuentes de vasculitis de vasos de tamaño pequeño y mediano. Frecuente necrosis fibrinoide. Infiltrado inflamatorio que se extiende a veces al tejido perivascular, polimorfo y que está constituido por neutrófilos, linfocitos, algunos eosinófilos y células plasmáticas. Lesiones en distintos momentos de evolución. La mayor parte de las fibras musculares no presentan alteraciones significativas. Focalmente existen fibras necróticas con infiltrado inflamatorio agudo no muy intenso. Inflamación aguda y crónica en tejido fibroadiposo perimuscular. Conclusión: **vasculitis aguda necrotizante. Biopsia de nervio sural:** Fragmentos de nervio periférico sin cambios patológicos significativos. **Biopsia de músculo de MSI:** Vasculitis aguda de pequeños vasos sin alteración arquitectural significativa del tejido muscular. Las lesiones actuales son más aisladas de menor densidad que la biopsia previa de brazo derecho. **Biopsia de piel y tejido subcutáneo:** Vasculitis aguda superficial y profunda. Se realizan estudios inmunofluorescencia para IgG, IgA e IgM y complemento que resultan negativas, también negativas las tinciones PAAF Grocot y Warthi.

**Radiología: RxTórax:** Sin alteraciones significativas. **TAC Tóraco-abdominal y pélvico con contraste:** Infiltrados parcheados de predominio periférico en ambos lóbulos superiores y base pulmonar izquierda sin hallazgos de significado patológico. **TAC de cuello:** adenopatías subcentimétricas de carácter inespecífico que se extienden en los espacios submandibular, sublingual, espacio cervical posterior e incluso sobre el sector supraclavicular izquierdo. En mediastino pequeña cantidad de derrame pericárdico en la porción alta del receso anterior. **Ecografía testicular:** Testículo y epidídimo derecho de tamaño, morfología y ecoestructura conservada. Testículo izquierdo de tamaño algo disminuido respecto al contralateral (3,5 cm de diámetro máximo frente a 3 cm), con ecoestructura heterogénea y marcado engrosamiento de todo el epidídimo en rela-

ción a orquiepididimitis. Vascularización de ambas estructuras conservada. No se observa hidrocele ni colecciones escrotales. **Eco-doppler de MII:** Sin alteraciones. Llama la atención el engrosamiento del tejido celular subcutáneo con edema intersticial.

Otras pruebas complementarias: ECG: Taquicardia sinusal a 110 lpm. **Ecocardiograma:** Buena función global y segmentaria sin hipertrofia ni dilatación. Al no dilatada. Válvulas lineales sin alteraciones. Ao lineales sin gradiente, no derrame. **Ecocardiograma transesofágico:** Estudio dentro de la normalidad. Válvulas lineales sin alteraciones del flujo ni imágenes sugestivas de endocarditis. Septo interauricular íntegro sin paso de flujo. Ausencia de autocontraste espontáneo, orejuela izquierda libre de trombos. Aorta sin ateromatosis. **Electroneurograma:** Debido a que el paciente presentaba vendaje en MII y MSD no se pueden comparar ambos lados por lo que no se puede confirmar ni descartar el diagnóstico de mononeuropatía múltiple, no obstante los parámetros obtenidos no sugieren afectación axonal generalizada, sino mononeuropatía aislada del CPE derecho con signos de aislamiento degenerativa aguda en el momento de la exploración en el músculo tibial anterior.

**Diagnóstico diferencial:** Ante un paciente con lesiones de las extremidades acompañadas de déficit neurovascular debe plantearse un diagnóstico entre varias patologías causadas por lesiones nerviosas, lesiones arteriales y por un síndrome compartimental. Para ello se podrían englobar las causas del síndrome compartimental agudo en dos grandes grupos: las provocadas por disminución del compartimento: vendaje o yeso compresivo, quemaduras y congelaciones, cierre incorrecto de celdas aponeuróticas con excesiva tensión, por aplastamiento; y las provocadas por un aumento del contenido del compartimento: edema postisquemia (lesión arterial, tromboembolismo arterial, cateterismo arterial), hematoma primitivo (hemofilia, tratamiento anticoagulante), hemorragias intracompartimental (fracturas, osteotomías), envenenamiento por mordedura. Por tanto las patologías a tener en cuenta para la realización del diagnóstico diferencial de este síndrome serían:

- Causas intrínsecas: Fracturas, luxaciones, hemorragias y hematomas, hipertrofia muscular, extravasación de líquidos, edema postraumático, reperfusión postisquémica y reimplante de miembros, lesiones arteriales y venosas, oclusión venosa, infecciones locales o regionales, heridas por mordeduras.

- Causas extrínsecas: Vendajes, yesos y férulas, aplastamiento o compresión prolongada, cierre a tensión de fascias, quemaduras de 2º y 3º grado extensas, congelaciones y tracción excesiva de extremidad.

Se planteó el diagnóstico diferencia entre agravamiento de afectación neurop-

siquiátrica del lupus, leucoencefalopatía multifocal progresiva (LMP) y leucoencefalopatía posterior reversible (LPR), considerándose ésta última como la opción más probable por el contexto clínico. La PCR para virus JC en LCR resultó negativa. Se decidió mantener la línea de tratamiento inmunosupresor junto a medidas de soporte. Con ello mejoró de forma progresiva a corto y medio plazo: mejoría ponderal (pesaba 47 kg a los 6 meses), neuropsiquiátrica (desaparición de las alteraciones de las pruebas de neuroimagen y mejoría clínica significativa con persistencia de alteraciones de atención y memoria), respiratoria, hematológica y renal (remisión parcial a los 3 meses y completa a los 18).

#### Diagnóstico definitivo:

- 1.- Vasculitis aguda necrotizante tipo PAN (panarteritis nodosa) con afectación muscular y síndrome compartimental de MII, MSD de carácter grave y de MSI de carácter leve. Injertos cutáneos
- 2.- HTA
- 3.- Orquiepididimitis
- 4.- Neuropatía de ciático poplíteo externo derecho.

**Tratamiento y evolución:** Durante su ingreso hospitalario presenta fiebre, odinofagia, disfonía, parestesias en MSD, lesiones cutáneas no pruriginosas e indoloras de aspecto purpúrico en pie, cara lateral de muslo derecho y cara interna de muslo izquierdo, e impotencia funcional en MII. Se realiza consulta a Dermatología, realizándose biopsia cutánea de dichas lesiones. También a Urología (paciente con hipospadia intervenida y orquiepididimitis izquierda 6 meses antes) ya que presentaba hematoma hemiescrotal izquierdo, con testículo de dicho lado de consistencia aumentada, tomándose muestras de exudado uretral y realizando una ecografía testicular ante la sospecha de orquitis. Es valorado por Reumatología planteándose que no puede descartarse una vasculitis sistémica necrotizante como etiología del proceso que presentaba el paciente. Evaluado por Traumatología e intervenido quirúrgicamente de manera precoz, tras las curas iniciales requirió ser intervenido por Cirugía Plástica con la colocación de injertos. Inicialmente se intentó descartar proceso infeccioso, obteniéndose a la vez estudios histológicos de piel y músculo que mostraron vasculitis tras lo cual se inició tratamiento con corticoides. Dada la persistencia del cuadro se administraron a los pocos días bolos de esteroides (a dosis de 1 gr/día) y una vez que todos los estudios microbiológicos fueron negativos, se instauró tratamiento con bolos de Ciclofosfomida, tras lo cual se consiguió la remisión progresiva del cuadro. Posteriormente mejoraron la leucocitosis y la elevación de la VSG. Preciso analgesia intensa seguida por la Unidad de Dolor Crónico. La presentación del cuadro ha sido atípica para una

vasculitis, sospechándose la posibilidad de que la vasculitis fuera secundaria, así que se realizaron pruebas complementarias dirigidas a descartar la presencia de otro proceso. El paciente además de cumplir criterios diagnóstico panarteritis nodosa se pudo confirmar la presencia de vasculitis en biopsia cutánea y muscular. Preciso intenso tratamiento rehabilitador, adquiriendo buena capacidad funcional en MSI, con el injerto cutáneo en buen estado pero con debilidad en MSD y de EII con imposibilidad para la dorsiflexión, anestesia en dicho miembro y dificultad para la dorsiflexión de MID, donde no sufrió afectación muscular pero sí neuropatía ciático poplíteo externo. Dado de alta con prednisona 45 mg/día en pauta descendente durante 6 meses hasta 20mg/día con reducción posterior a 1.25 mg/semana, además de suplemento (Ca y D) y resto de tratamiento habitual

**Discusión:** El síndrome compartimental es un conjunto de signos y síntomas secundarios al aumento de presión dentro de un espacio cerrado por fascias, como el compartimento muscular, produciendo la disminución de la perfusión capilar por debajo del nivel necesario comprometiendo la viabilidad de los tejidos. Se produce con mayor frecuencia en los cuatro compartimentos de la pierna, pero también en cualquier otro segmento. Es una urgencia médica grave que debe tratarse inmediatamente mediante fasciotomía ya que puede producir daños irreversibles. Nos hallamos ante un caso con una extraordinaria forma de presentación de PAN como es el síndrome compartimental. En nuestra búsqueda bibliográfica sólo encontramos un caso similar en la literatura.

#### BIBLIOGRAFÍA:

1. Savage C. Microscopic polyarteritis, presentation, pathology and prognosis. *QJ Med*, 1985, 50: 467-483
2. Lane SE. Epidemiology of systemic vasculitis. *Curr Rheumatol Rep*. 2005, 7:270-275.
3. Meyer O, Sibilia Jean. *Traité de Maladies et syndromes systémiques*. 5e éd. Paris. Médecine-Sciences Flammarion. 2008:123-299.
4. Maht A, Guillevan L. Prevalences of polyarteritis nodosa, microscopic polyangiitis, Wegener's granulomatose and Churg Strauss syndrome in a French urban multiethnic population in 2000: a capture-recapture estimate. *Arthritis Rheum* 2006, 51:92-99
5. García de la Peña Lefebvre P, Zea Mendoza A. Actualización en el tratamiento de las vasculitis. *Sem Fund Esp Reum* 2002; 3:242-252.
6. Petty RE, Cassidy JT, Polyarteritis nodosa and related vasculitides. En: Cassidy JT, Petty RE (eds.) *Textbook of Pediatric Rheumatology*. 4ª edición, Philadelphia: Saunders Company, 2001:595-603.
7. Subbanna PK, Singh NV, Swaminathan RP. Cutaneous polyarteritis nodosa: A rare isolated cutaneous vasculitis. *Indian Dermatol Online J*. 2012 Jan;3(1):21-4. doi: 10.4103/2229-5178.93488.

8. Marzano AV, Vezzoli P, Berti E. Skin involvement in cutaneous and systemic vasculitis. *Autoimmun Rev.* 2012 Aug 16.
9. Yang SN, Cho NS, Choi HS, Choi SJ, Yoon ES, Kim DH. Muscular polyarteritis nodosa. *J Clin Rheumatol.* 2012 Aug;18(5):249-52.
10. Ferri. Consultor clínico de Medicina Interna. Claves diagnósticas y tratamiento. Nueva edición. Editorial Océano. 2007.

## MUJER CON LUPUS ERITEMATOSO SISTÉMICO CON AFECTACIÓN MULTIORGÁNICA Y SÍNDROME CEREBRAL ORGÁNICO

Presentación: Sotomayor De La Piedra César.  
Tutor: García Hernández, Francisco  
Hospital Universitario Virgen del Rocío  
Unidad de Colagenosis e Hipertensión Pulmonar. Sevilla, España.

**Historia clínica:** Mujer de 39 años de edad, sin hábitos tóxicos. En sus antecedentes familiares, destaca un hermano con Lupus Eritematoso Cutáneo. Dentro de sus diagnósticos destacan: hipertensión arterial bajo tratamiento con amlodipino y captopril; hipercolesterolemia bajo tratamiento con simvastatina y lupus eritematoso sistémico (LES) diagnosticado hace 9 años (afectación del estado general, fiebre, eritema malar y lupus cutáneo subagudo fotosensibles, artritis, pericarditis, anemia inflamatoria, leucolinfopenia, hipocomplementemia, anticuerpos antinucleares y anti DNA nativo positivos).

Consultó por un cuadro de un mes de evolución de astenia, fiebre irregular, poliartalgias, vómitos postprandiales y edema en piernas. En los exámenes complementarios destacaban los siguientes datos: anemia normocítica (Hb 9'2 g/dl), leucolinfopenia, creatinina 1'3 mg/dl, proteínas totales 5'5 g/dl (albúmina 2'8), VSG y PCR elevadas, niveles bajos de C3 y C4, proteinuria (1'7 g/24 h) y sedimento urinario activo. Se diagnosticó de brote de actividad lúpica con nefritis y recibió tratamiento con bolos de ciclofosfamida iv (750 mg) y glucocorticoides, con respuesta favorable inicial. Desarrolló neutropenia por ciclofosfamida (390/mcl), que cedió sin complicaciones con filmgastin.

Reingresó 38 días después por cuadro de tres semanas de evolución de fiebre, astenia, pérdida de peso, disnea, alteraciones cognitivo-conductuales (labilidad afectiva, desinhibición sin conductas de riesgo, alucinaciones auditivas, visuales y cenestésicas, sensación de persecución -sin estructurarse en un sistema delirante específico-). "Olvidó" acudir a su cita para recibir la 2ª dosis de ciclofosfamida mensual.

A la exploración física la paciente tenía un peso de 27 kg y se encontraba febril. TA 100/70 mmHg. Estaba desorientada en tiempo y espacio, taquipneica, pálida,

con mucosas secas; en la auscultación cardiorrespiratoria destacaban taquicardia rítmica a 120 latidos por minuto, sin soplos, roces ni extratonos, y silencio respiratorio en gran parte de hemitórax izquierdo; abdomen con ascitis y miembros con edema.

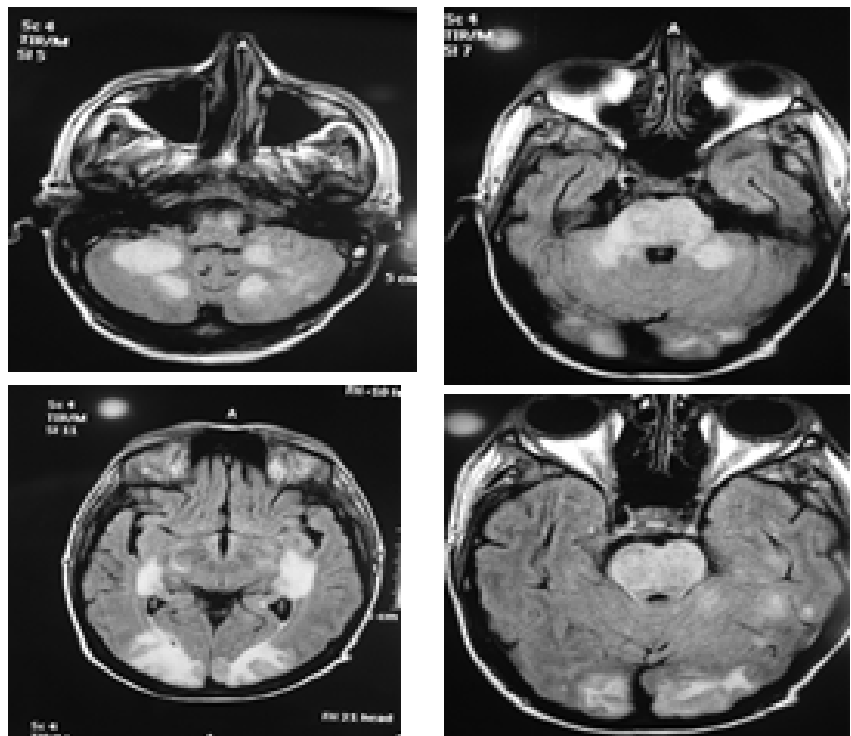
En la analítica destacaban los siguientes datos: leucocitos 6.0 x 10<sup>9</sup>/l, linfocitos 0.3 x 10<sup>9</sup>/l; hemoglobina 47 g/L (normocítica-normocrómica), reticulocitos 38.20 x 10<sup>9</sup>/l, plaquetas 227 x10<sup>9</sup>/l, test de Coombs directo positivo, ferritina 1756 ug/ml, haptoglobina 468 mg/dl, frotis de sangre periférica con <1% de esquistocitos, estudio de médula ósea sin alteraciones, VSG y PCR elevadas, creatinina 2.1 mg/dl, urea 167 mg/dl, proteínas totales 46 g/l (albúmina 16 g/l), descenso de los niveles de C3 (46.70 mg/dl) con C4 normal, proteinuria de 24 horas de 6 g y sedimento urinario activo. En la Rx de tórax se comprobó aumento de la silueta cardíaca y derrame pleural izquierdo. En el ecocardiograma se comprobó la existencia de derrame pericárdico severo. La TAC craneal fue normal. En LCR había hiperproteinorraquia aislada y el líquido pleural era un trasudado. No se pudo realizar RM cerebral por negativa de la paciente a recibir contraste iv.

Se diagnosticó de brote lúpico multisistémico grave y se trató con bolos de glucocorticoides, 2º bolo de ciclofosfamida, diuréticos y albúmina, transfusión y neurolépticos. Quedó afebril, y mejoraron las alteraciones neuropsiquiátricas pero mantuvo insuficiencia renal con anasarca. Desarrolló neutropenia y plaquetopenia por Cf (1200 y 56000/mcl). Presentó picos hipertensivos, con sofocos y palpitaciones; la determina-

ción de catecolaminas en orina y la TAC abdominal no revelaron datos sugestivos de feocromocitoma. El 8º día de ingreso desarrolló una hemorragia alveolar. El 15º día se intensificó la clínica neuropsiquiátrica (inquietud, desorientación, bradipsiquia y convulsión generalizada tónico-clónica), coincidiendo con TA 180/90, y se instauró tratamiento con fenitoína, potenciación de antihipertensivos, nuevo bolo de metilprednisolona y rituximab. El 18º día, con persistencia de la HTA, reapareció la fiebre y tuvo otra convulsión. En una TC urgente se identificaron lesiones hipodensas en sustancia blanca parieto-occipital (bilateral y simétrica), ganglios basales y pedúnculos cerebelosos. En la RMN cerebral, que puso de manifiesto una afectación extensa, bilateral y simétrica de la sustancia blanca en territorios posteriores: pedúnculos cerebrales, protuberancia, pedúnculos cerebelosos medios y superiores y sustancia blanca cerebelosa bilateral, así como otras áreas parcheadas a nivel supratentorial y anterior: cuerpo caloso, áreas cápsuloestriatales, y talamos (Figura 1).

Se planteó el diagnóstico diferencial entre agravamiento de afectación neuropsiquiátrica del lupus, leucoencefalopatía multifocal progresiva (LMP) y leucoencefalopatía posterior reversible (LPR), considerándose ésta última como la opción más probable por el contexto clínico. La PCR para virus JC en LCR resultó negativa. Se decidió mantener la línea de tratamiento inmunosupresor junto a medidas de soporte. Con ello mejoró de forma progresiva a corto y medio plazo: mejoría ponderal (pesaba 47 kg a los 6 meses), neuropsiquiátri-

**Figura 1.** Aspecto y distribución de las lesiones sugerentes de encefalopatía posterior reversible.



ca (desaparición de las alteraciones de las pruebas de neuroimagen y mejoría clínica significativa con persistencia de alteraciones de atención y memoria), respiratoria, hematológica y renal (remisión parcial a los 3 meses y completa a los 18).

**Discusión:** Los síntomas neuropsiquiátricos en pacientes con LES ocurren con frecuencia variable, según las series y los criterios definitorios (10-80%). Pueden ser manifestación inicial o desarrollarse tras el diagnóstico. Su mecanismo de producción puede ser tanto trombótico como mediado por anticuerpos. Su expresividad clínica puede ser amplia y se recoge en una clasificación elaborada por la ACR en 1999. La paciente que se presenta planteó problemas serios de diagnóstico diferencial; tras manifestaciones neuropsiquiátricas iniciales relacionadas con el lupus, desarrolló otras posteriores que finalmente se interpretaron en relación con un cuadro infrecuente de LPR (la paciente tenía muchos factores de riesgo para su desarrollo: HTA; insuficiencia renal, diagnóstico de LES, tratamiento citotóxico), y plantearon dudas sobre su posible relación con una complicación temible del tratamiento inmunosupresor: la LMP. El diagnóstico diferencial entre estas entidades es de vital importancia, pues condiciona el pronóstico y el esquema de tratamiento.

#### BIBLIOGRAFÍA:

- Hinchey J, Chaves C, Appignam B, Breen J, Pao L, Wang A et al. A reversible posterior leukoencephalopathy syndrome. *N Engl J Med* 1996; 334: 494-500.
- Inoha S, Inamura T, Nakamizo A, Ikezaki K, Amano T, Fukui M. Magnetic resonance imaging in cases with encephalopathy secondary to immunosuppressive agents. *J Clin Neurosci* 2002; 9: 305-307
- Koch S, Rabinstein A, Falcone S, Forteza A. Diffusion-weighted imaging shows cytotoxic and vasogenic edema in eclampsia. *Am J Neuroradiol* 2001; 22: 1068-70.
- López García F, Espinosa Garriga G. Síndrome de leucoencefalopatía posterior reversible. *Rev Clin Esp* 200;57-9.
- Rodríguez Gómez E, Rodríguez Gómez FJ, Merino MJ, Robledo A, et al. Leucoencefalopatía posterior reversible, hipertensión severa y abuso de cocaína. *Nefrología* 2001;21(3):305-8.
- Tajima Y, Isonishi K, Kashiwaba T, Tashiro K. Two similar cases of reversible posterior leukoencephalopathy syndrome: serial findings of magnetic resonance imaging, SPECT and angiography. *Intern Med* 1999; 38(1):54-8

### MENINGITIS LINFOCITARIA, REEVALUACIÓN DE UN DIAGNÓSTICO INICIAL

Autores: Lorenzo Villaba Noel\*, Moreno Casas Sara\*\*, Cárdenas Fuentes David\*\*\*, Alonso Ortiz Belén\*\*\*\*, Alvarez Omar Antonia\*\*\*\*, Zarzalejos Andes José María\*\*\*\*

\* MIR R2 Medicina Interna. Hospital Universitario de Gran Canaria Dr. Negrín; \*\* MIR R3 Medicina Interna. Hospital Universitario de Gran Canaria Dr. Negrín; \*\*\*MIR R1 Medicina Familiar y Comunitaria. Hospital Universitario de Gran Canaria Dr. Negrín; \*\*\*\* Médico Adjunto Medicina Interna.

Hospital Universitario de Gran Canaria Dr. Negrín

#### Historia clínica:

**MC:** cefalea, nauseas, vómitos y fiebre

**EA:** Paciente varón de 77 años con buena calidad de vida, independiente para las actividades básicas de la vida diaria que inicia cuadro catarral automedicándose con Frenadol durante 4 días mejorando inicialmente pero posteriormente comienza con astenia acompañada de náusea y mareos. Acude a urgencias por persistencia de dicha sintomatología y aparición de pico febril de 39 grados en las últimas 24 horas para lo que se pauta tratamiento antipirético, dos días más tarde persiste la misma sintomatología asociada a trastorno del nivel de conciencia y vómitos en escopetazo decidiéndose su ingreso. Con la impresión diagnóstica de síndrome meníngeo, se realiza punción lumbar donde se objetiva 200 células/ml con 95% linfocitos, 500 mg/dl de proteínas y 38 mg/dl de glucosa sin aislar ningún germen y se ingresa en la unidad de medicina intensiva de nuestro hospital con el diagnóstico de meningitis linfocitaria iniciándose tratamiento por sospecha de meningitis tuberculosa, al momento de su ingreso en UVI el paciente se mantiene consciente y orientado aunque discretamente bradipsíquico pero con constantes vitales normales. Cinco días más tarde se remite a planta de NRL donde persisten las fluctuaciones en el nivel de conciencia con desconexiones ocasionales del entorno que se acompañaron de movimientos mioclónicos en MMSS de predominio en MSI.

**AP:** HTA de 3 años de evolución. No alergia a medicamentos. No transfusiones. Ex fumador hace 10 años de 3-4 cigarrillos al día desde los 16 años hasta los 60 años.

#### EXAMEN FÍSICO

**(Neurología):** Carótidas rítmicas y sin soplos. ACP: ruidos cardíacos rítmicos, no soplos, crepitantes bibasales de predominio en base derecha. Abd: negativo. MMII: pulsos presentes, edemas con fovea bilateral, genuvaru y pies planos. Neurológico: Consciente, orientado en persona pero parcialmente en tiempo y en espacio. Pérdida de memoria reciente y tardía, fluctuaciones de nivel de conciencia. Pares craneales: facial central derecho. Limitación de la mirada vertical, nistagmo horizontal grado I en mirada lateral derecha. Pupilas con miosis reactivas a la luz. Fondo de ojo: no papiledema. Balance muscular: normal. ROT: presentes y simétricos salvo aquileos abolidos. RCP derecho flexor, izquierdo indiferente. Disimetría MMI izquierdo dudosa por falta de colaboración. Marcha de base amplia sustentación con tendencia a la la-

teropulsión y rigidez nucal. Sensibilidad no trastorno táctil. No clínica extrapiramidal. Resto del examen sin datos de interés

**(Medicina Interna):** Boca sin alteraciones salvo lengua en hoja depilada. Adenopatía axilar derecha de 0.5 x 0.7 cm y otra microadenopatía axilar izquierda. No bocio. No soplos carotídeos. ACP: RsCsRs, no soplos, crepitantes bibasales de predominio derecho. Abdomen: negativo. EEII: No edemas, no acropaquias. Neurológico: sin alteraciones.

#### Pruebas complementarias:

##### - Planta Neurología:

**Hemograma:** Leucocitos: 9.47x10<sup>3</sup>/uL(86%N), Hb 13.1g/dL, VSG 32mmh. Plaquetas 500. **Bioquímica:** glucosa 119 mg/dl, urea 68 mg/dl, Cr 0.86 mg/dl, Na 133 mEq/L, K 4.51 mEq/L, Cl 88 mEq/L, Ca 9.16 mEq/L, proteínas totales 6.60g/l, bilirrubina total 0.71mg/dl, AST 152 U/L, ALT 101 U/L, GGT 199 U/L, fosfatasa alcalinas 90 U/L, LDH 523 U/L. **Microbiología:** Hemocultivos y antigenuria para Neumococo y Legionella: negativos. **Urianálisis:** negativo. **Gasometría Arterial:** FiO2: 28%, pH: 7.41, pCO2: 41, HCO3: 25.4, PO2: 72.4, SpO2: 94.3%. **Proteinograma:** normal. Acido fólico y vitamina B12: normales. **Estudio linfocitario de poblaciones:** sin alteraciones inmunofenotípicas.

**LCR:** Leucocitos 105, 94% mononucleares, glucemia 38 mg/dl, proteínas 498, ADA 43,3 U/L. Leucocitos 74, 96% mononucleares, hematíes 120.000, glucemia 38 mg/dl, proteínas 624.4, ADA 32 U/L. Leucocitos 600, 95% mononucleares, hematíes 30, 140, glucemia 26 mg/dl con glucemia plasmática 160 mg/dl, proteínas 301. Leucocitos 360, 92% mononucleares, hematíes 5.760, glucemia 21 mg/dl con glucemia plasmática 173.9 mg/dl, proteínas 173.9, ADA 32 U/L. Leucocitos 20, 86% mononucleares, hematíes 2, glucemia 49 mg/dl con glucemia plasmática 108 mg/dl, proteínas 100.6, ADA 32 U/L. En LCR: PCR a TBC negativa.

**Microbiología:** Cultivo aerobio negativo. Criptococo negativo. PCR para VHS, VVZ, VEB, VHH 6 y CMV negativo. Cultivo de heces negativo para Salmonella, Shiguela, Yersinia, Campilobacter, Vibronáceas y E. coli enterohemorrágico negativo, toxina Clostridium difficile negativa. Lesión cutánea con Candida albicans y glabrata. Serología micótica para Cándida positiva 1/40 y 1/20. **Serología VIH:** negativa. **Baciloscopia** del esputo: no se observan BAAR. **Baciloscopia** en orina: negativa. Mantoux: negativo

**Radiología: RxTx(PA):** engrosamiento apical bilateral, engrosamiento de paredes bronquiales que se interpretan en relación con cambios inflamatorios crónicos. **Rx Abdomen:** sin hallazgos relevantes. **Ecografía abdominal:** sin alteraciones

**TAC de cráneo:** Primer estudio con hipodensidad en sustancia blanca periventricular de predominio en regiones occipitales

de carácter inespecífico, no hidrocefalia. Segundo estudio informa atrofia cortical, dentro de la normalidad para la edad del paciente, no lesiones

RMN: atrofia corticosubcortical, lesión hiperdensa en cuerpo caudado derecho sugestiva de lesión isquémica aguda.

#### Otras exploraciones:

**EEG:** Primer estudio con lenificación y desorganización del trazado con nula reactividad, apertura y cierre de los ojos con predominio de brotes theta-delta. Segundo estudio lenificación y desorganización del trazado con predominio de frecuencias theta-delta de voltaje con nula reactividad apertura y cierre de ojos. Tercer estudio globalmente lentificado con nula reactividad a apertura y cierre de ojos. Brotes lentos fronto-temporales de proyección centroencefálica.

**EKG:** ritmo sinusal a 87 lpm, no otras alteraciones.

#### -CCEE Medicina Interna

**Hemograma:** Leucocitos:  $6.75 \times 10^3$ /uL. (63.7% N), Hb 13.4 g/dL, VSG 32 mmh. Plaquetas 384. **Bioquímica:** glucosa 96 mg/dl, urea 36 mg/dl, Cr 0.74 mg/dl, Na 135, K 4.4, Cl 97, Ca 8.1, proteínas totales 7g/l, bilirrubina total 0.68 mg/dl, AST 25U/l, ALT 11 U/l, GGT 39 U/l, fosfatasa alcalinas 70 U/l, LDH 419 U/l, amilasa 57, factor reumatoide 11, Proteína C reactiva: 2.83, VSG 30mmh. **Coagulación:** Fibrinógeno 525, Ratio TTPA 1.63, TTPA 55.9, Quick 82, dímero D 2.6. Anticoagulante lúpico positivo. B2 microglobulina 3.61 ug/ml, enolasa específica neuronal 6.80, CYFRA 21.1 normal, Carbohidrato 19.9 normal.

**Autoinmunidad:** Estudio autoinmune: ANA homogéneo (IFI) positivo 1/640 homogéneo, Ac anti-DNA (IFI) positivo 1/320, Anticuerpos anti-ENA: RPN/SM y anti-SM negativos, Ac anti-SSRA/Ro y SSB/La negativos, Ac. Anticardiolipina IgG 15.2 e IgM normal, Ac anti B2-glicoproteína IgG e IgM normales. **Estudio autoinmune vasculitis:** Ac anticitoplasma neutrófilo negativo, Ac antimieloperoxidasa y proteinasa 3 normales. **Inmunidad Humoral/Complemento:** C3c, C4 y CH50 normales. **Estudio de Crioglobulinas:** negativo **Marcadores tumorales:** PSA, alfafetoproteína y antígeno carcinoembrionario normales. **Proteínas séricas:** Marcadores de nutrición: prealbúmina 10.50 y albúmina en suero normal, Proteinograma: Proteínas totales 70, albúmina 31.9, Gammaglobulinas 17.65, B2 globulinas 5, cociente albúmina/globulinas 0.84. **Hormonas:** TSH normal, ECA 79.5. **Urianálisis y Urocultivo:** negativos. **LCR:** leucocitos 3, (50% mononucleares), glucemia 46 mg/dl, proteínas 59.12, citología no apta para estudio por material hemático. DNA-TBC negativo. BAAR negativo.

**Microbiología:** Serología para FOD: negativa. Serología VHB/C: negativas. **Hemograma, Bioquímica y Coagulación** de control normal. PCR 2.83. Electroforesis Gammaglobulinas 20.01. **Autoinmunidad:** Estudio autoinmune:

ANA homogéneo (IFI) positivo 1/640 homogéneo, Ac anti-DNA (IFI) positivo 1/320, Anticuerpos anti-ENA: RPN/SM y anti-SM negativos, Ac anti-SSRA/Ro y SSB/La negativos, Ac. Anticardiolipina IgG 16.2 e IgM normal, Ac anti B2-glicoproteína IgG e IgM normales.

**Radiología:** RxTxPA: engrosamiento apical bilateral, engrosamiento de paredes bronquiales que se interpretan en relación con cambios inflamatorios crónicos y derrame pleural izquierdo de escasa cuantía.

**Ecografía abdominal:** granuloma hepático calcificado, colelitiasis múltiple, resto sin alteraciones.

Otras exploraciones: Ecocardiograma: sin alteraciones. Gammagrafía con Galio 67: normal.

#### Diagnóstico diferencial:

##### -Infecciosas directas:

1. Víricas: Enterovirus, Arbovirus, Herpes simple 1,2 y 6, Varicela zóster, EBV, Parotiditis, VIH, Coriomeningitis linfocítica.

2. Bacterianas: Treponema pallidum, Leptospirosis, Listeria monocytógenes, Mycobacterium tuberculosis, Brucella ssp, meningitis bacteriana parcialmente tratadas

3. Parásitos: Amebiasis primaria, Toxoplasmosis, Taenia solium, Angiostrongylus.

4. Hongos: Criptococos y Candida sp.

##### - Infecciosas indirectas:

1. Endocarditis y meningitis simpática

##### - No infecciosas:

Autoinmunes, LES, Vasculitis, Enfermedad de Bechet, Hipersensibilidad medicamentosa, química exógena y endógena, neoplasias (Linfomas y leucemias), neurosarcoidosis.

d. Diagnóstico(s) definitivo(s):

- Meningitis linfocitaria subaguda secundaria a LES.

- Infarto por arteritis en el territorio de cerebral media izquierda en contexto LES.

- Candidiasis cutánea y de mucosa bucal.

- Cefalea vascular.

- Síndrome de piernas inquietas.

#### Diagnóstico definitivo:

- Meningitis linfocitaria subaguda secundaria a LES.

- Infarto por arteritis en el territorio de cerebral media izquierda en contexto LES.

- Candidiasis cutánea y de mucosa bucal.

- Cefalea vascular.

- Síndrome de piernas inquietas.

**Tratamiento y evolución:** Durante su ingreso en servicio de Neurología el paciente presentó un empeoramiento clínico con deterioro del nivel de conciencia solamente a pesar de estar cubierto con tratamiento empírico para TBC por lo que se decide ampliar cobertura antibiótica para Listeria y Neumococo. Desde ese momento, la evolución fue favorable y según el comportamiento de los parámetros en LCR se continuó considerando la TBC como la entidad clínica más probable. En el momento del alta, el paciente solo presenta

leve facial central derecho. Por la evolución del cuadro clínico y por los hallazgos encontrados en LCR se consideró a la TBC como probable entidad nosológica. Durante el ingreso presentó cuadros de cefaleas de características vasculares en varias ocasiones que cedieron con tratamiento analgésico pautado e igualmente fue tratado para síndrome de piernas inquietas. Se da alta a domicilio con Rifater 6 caps en ayuna/ día hasta 30 de enero 2004, Piridoxina 300 mg c/12hrs, Deprax 100 mg  $\frac{1}{2}$  comprimido a la noche, Lioresal 10 mg  $\frac{1}{2}$  comprimido. c/12h, Mirapexin 0.19 mg oral  $\frac{1}{2}$ -  $\frac{1}{2}$  - 1, Naproxeno 500 mg c/12h, Sinogan 25 mg  $\frac{1}{4}$  comp en la noche, Ideos 1 comp c/12h hasta 2 semanas después de terminar tratamiento corticoideo con Prednisona 40 mg 1 comp diario a continuar en pauta descendente con bajada de 10 mg cada 15 días hasta 10 mg diarios y después 2.5 mg hasta suspender. En valorado en consultas externas de Medicina Interna 10 meses después a donde es remitido luego de varias visitas a servicio de urgencia por cuadro de astenia, pérdida de apetito, fibrícula de varios meses de evolución adinamia y somnolencia que se atribuyeron inicialmente a fármacos (lioresal, deprax y ciproheptadina) que tomaba desde alta. En dicha consulta refiere además pérdida de 10-11 kilos en los 5 meses previos, dolor pleurítico izquierdo sin tos, escasas secreciones no hemoptoicas y disnea. Se indican estudios incluyendo autoinmunidad y se mantiene con tratamiento sintomático hasta la reevaluación. En las consultas de seguimiento se detectan los resultados analíticos previamente descritos, compatibles con la posibilidad de LES por lo que se revalora el diagnóstico inicial de meningoencefalitis linfocitaria por TBC y se asume que constituyó la primera manifestación de presentación del LES.

**Comentarios:** El LES es una enfermedad sistémica con múltiples y variadas manifestaciones clínicas que muchas veces, como en el caso comentado, no nos hacen pensar en esta patología como primer diagnóstico. La enfermedad cerebrovascular puede ser una forma de presentación frecuente aunque no hemos encontrado en la literatura revisada ningún caso con debut en asociación con meningoencefalitis linfocitaria.

#### BIBLIOGRAFÍA:

- Adair CV, Gauld RL, Smadel JE. Aseptic meningitis, a disease of diverse etiology: clinical and etiologic studies on 854 cases. Ann Intern Med 1953; 39:675.
- Connolly KJ, Hammer SM. The acute aseptic meningitis syndrome. Infect Dis Clin North Am 1990; 4:599.
- Spanos A, Harrell FE Jr, Durack DT. Differential diagnosis of acute meningitis. An analysis of the predictive value of initial observations. JAMA 1989; 262:2700.
- Sibley JT, Olszynski WP, Decoteau WE, Sun-

- daram MB. The incidence and prognosis of central nervous system disease in systemic lupus erythematosus. *J Rheumatol* 1992; 19:47.
- Wong KL, Woo EK, Yu YL, Wong RW. Neurological manifestations of systemic lupus erythematosus: a prospective study. *Q J Med* 1991; 81:857.
  - Bruyn GA. Controversies in lupus: nervous system involvement. *Ann Rheum Dis* 1995; 54:159.
  - Futrell N, Schultz LR, Millikan C. Central nervous system disease in patients with systemic lupus erythematosus. *Neurology* 1992; 42:1649.
  - Joseph FG, Lammie GA, Scolding NJ. CNS lupus: a study of 41 patients. *Neurology* 2007; 69:644.
  - Muscal E, Brey RL. Neurologic manifestations of systemic lupus erythematosus in children and adults. *Neurol Clin* 2010; 28:61.
  - Jenekens FG, Kater L. The central nervous system in systemic lupus erythematosus. Part 1. Clinical syndromes: a literature investigation. *Rheumatology (Oxford)* 2002; 41:605.
  - Meyer M, Kahn MF. Lupus érythémateux systémique. In: MF Kahn, AP Peltier, O Meyer, JC Piettes. *Maladies et syndromes systémiques*. 4e éd. Paris. Médecine-Sciences Flammarion. 2000:131-369.
  - Meyer O, Sibilia Jean. *Traité de Maladies et syndromes systémiques*. 5e éd. Paris. Médecine-Sciences Flammarion. 2008:123-299.

## PACIENTE CON LUPUS, ALTERACIONES NEUROLÓGICAS Y EQUIMOSIS

León Guisado A<sup>1</sup>, García Hernández FJ<sup>1</sup>, Montero Mateos E<sup>1</sup>, Porras Antrás I<sup>1</sup>.  
Unidad de Colagenosis e Hipertensión Pulmonar. Medicina Interna. Hospital Universitario Virgen del Rocío. Sevilla.

**Historia clínica:** Mujer de 46 años, con antecedentes de tabaquismo, hipertensión arterial, y trastorno depresivo. Estaba diagnosticada de lupus eritematoso sistémico (LES) desde 2002, con manifestaciones cutáneo-articulares, linfopenia, ANA y anti DNA positivos y se encontraba en remisión bajo tratamiento con prednisona (10mg/día) e hidrocicloroquina (200 mg/12 horas). Acudió al Servicio de Urgencias por síndrome confusional. En la exploración destacaba la existencia de desorientación temporo-espacial, disartria y equimosis en abdomen y miembros inferiores. Constantes vitales y situación cardiorrespiratoria dentro de la normalidad.

### Pruebas complementarias:

**Laboratorio:** Hb 75g/l (normocítica y normocrómica); reticulocitos 118 x 109/L; esquistocitos 5.3%; haptoglobina 287.90 mg/dl; ferritina 863 mcg/L; leucocitos 7.180 x 109/L (77.8% neutrófilos, 19.2% de linfocitos); plaquetas 8000 x 109/L; urea 89 mg/dl; creatinina 1.59 mg/dl; tasa de filtrado glomerular 37ml/min; LDH 1421 UI/l; bilirrubina total 2.08 mg/dl (BD 0.37); VSG

56 mm/h; PCR 80.5 mg/dl; C3 198.10 mg/dl, C4 67.10 mg/dl, ausencia de proteinuria y sin alteraciones del sedimento urinario. Estudio de coagulación/tombofilia con positividad de anticoagulante lúpico como única alteración. Anticuerpos antinucleares positivos.

**TAC cráneo-tóraco-abdominal** normal.

**Ecocardiografía:** ligero derrame pericárdico de 2-3 mm; ligera regurgitación mitral y tricuspídea; PAP 30-35mm.

**Diagnóstico diferencial:** Tenemos que considerar:

- Síndrome antifosfolipídico catastrófico.
- Púrpura trombótica trombocitopénica asociada a LES.
- Válvulas cardíacas disfuncionantes
- Hipertensión maligna.
- Carcinomatosis diseminada.
- Coagulación intravascular diseminada.

**Diagnóstico definitivo:** Púrpura trombótica trombocitopénica con afectación neurológica y renal asociada a LES.

**Tratamiento y evolución:** Ingresó en Hematología con el diagnóstico de púrpura trombótica trombocitopénica y se valoró conjuntamente con nuestra Unidad. La respuesta inicial con corticoides y régimen diario de plasmaféresis fue buena, con reversión de la sintomatología neurológica y normalización de creatinina, si bien la anemia y la trombopenia persistieron hasta la 10ª sesión (Hb 85 g/l, plaquetas 200 x 10e9/L). Tras pasar a sesiones de plasmaféresis en días alternos se desarrollaron de nuevo alteraciones hematológicas y se elevó la LDH. Se decidió volver a sesiones diarias y administrar un bolo de 750 mg de ciclofosfamida iv. Mantenía una dosis diaria de prednisona de 60 mg/día. Concomitantemente, comenzó con fiebre y artromialgias generalizadas, con dolor más intenso e impotencia funcional en muslo derecho. Se aisló *S. Aureus* en hemocultivos (posible origen en vía periférica). A pesar del tratamiento antibiótico dirigido, la paciente desarrolló secundariamente una miofascitis de miembro inferior derecho con extensión perineal, por lo que precisó fasciectomía. Requirió trasfusión de 3 concentrados de hematíes y evolucionó favorablemente. Tras mantener valores hemáticos estables durante unos días, se pasó a sesiones de plasmaféresis en días alternos. Al recurrir las alteraciones sugestivas de microangiopatía trombótica, se consensuó tratamiento con rituximab, que permitió suspender definitivamente las sesiones de plasmaféresis con mantenimiento de la remisión clínica, con reducción progresiva de la dosis de glucocorticoides hasta su retirada.

La paciente mantiene remisión completa de las alteraciones hematológicas desde entonces (2 años ya) y sólo ha tenido un brote articular bien controlado con la medicación habitual.

**Comentarios:** La púrpura trombótica trombocitopénica es una complicación infrecuente en pacientes con LES (0'5-2%). Su identificación supone un reto diagnóstico, pues puede remedar otras manifestaciones multiorgánicas de la enfermedad, incluido el síndrome antifosfolipídico catastrófico. El diagnóstico temprano es esencial de cara al tratamiento de una entidad con mortalidad elevada. El tratamiento habitual se basa en la administración de glucocorticoides junto a plasmaféresis, debiéndose considerar el empleo de inmunosupresores asociados. Este caso apoya la utilidad de rituximab, que resultó eficaz ante la imposibilidad de suspender las sesiones de plasmaféresis e indujo una remisión clínica persistente.

### BIBLIOGRAFÍA:

- Michelle Petri, Ana-Maria Orbai et al. Derivation and validation of the systemic lupus international collaborating clinics classification criteria for systemic lupus erythematosus. *Arthritis and Rheumatism*. American college of Rheumatology 2012. Vol 64, No 8, August 2012, pp 2677-2686.
- Mai TV, TSE K, Gehr MK, George J, BAranski J, Xavier M. Bilateral nephrectomy for the treatment of refractory lupus nephritis with features overlapping with thrombotic microangiopathy resembling thrombotic thrombocytopenia purpura. *J Clin Rheumatol*. 2012 Jun; 18 (4): 185-8.
- El Khayat SS, Medkouri G, Etomba AM, Zamb M, Gharbi MB, Ramadani B. Thrombotic thrombocytopenic purpura and systemic lupus erythematosus: a rare and life-threatening association. *Arab J Nephrol Transplant*. 2012 May; 5 (2): 103-5.
- Kafle P, Malakoff GL. Coexistence of systemic lupus erythematosus and thrombotic thrombocytopenic purpura case report. *Tenn Med*. 2012 May; 105 (5): 37-8.
- Risa Yamada, Kazuhisa Nozawa et al. A case of thrombotic thrombocytopenia purpura associated with systemic lupus erythematosus: Diagnostic utility of ADAMTS-13 activity. *Autoimmune Diseases* 2011 May; 483642.
- Frederick Lansigan, Iris Isufi et al. Microangiopathic haemolytic anaemia resembling thrombotic thrombocytopenic purpura in systemic lupus erythematosus: the role of ADAMTS13. *Rheumatology* 2011, 50: 824-929.
- Mashhadi MA, Bari Z. Thrombotic thrombocytopenic purpura and deep vein thrombosis as the presenting manifestations of systemic lupus erythematosus: A case report and review of literatura. *J Res Med Sci*. 2011 Aug; 16 (8): 1082-8.
- Niaz FA, Aleem A. Response to rituximab in a refractory case of thrombotic thrombocytopenic purpura associated with systemic lupus erythematosus. *Saudi J Kidney Dis Transpl*. 2010 Jan; 21 (1): 109-12.

## LES NEUROPSIQUIÁTRICO

Presentación: Teresa Pérez Romero (Médico Residente, encargada de la exposición), María Ángeles Villena, María Dolores García de Lucas  
Tutor: Carlos Romero Gómez

Servicio de Medicina Interna. Hospital Costa del Sol. Marbella. Málaga

**Historia clínica:** Nacida en 1988 años, 23 años al ingreso. Una hermana fallecida por meningitis en la infancia. Se intervino de estrabismo a la edad de 4 años. Fuma, no consume alcohol.

Diagnóstico de lupus eritematoso sistémico en 2006, a la edad de 17 años. Se ingresó por fiebre, exantema, evolucionando a shock distributivo con insuficiencia renal aguda y SDR (pulmón "blanco", sin hemoptisis) precisando ingreso en UCI, diagnóstico compatible con síndrome de shock tóxico. Se realiza soporte inotrópico, tratamiento antibiótico de amplio espectro y conexión a VM. El estudio microbiológico fue negativo (cultivos y serologías), pero presenta alteraciones en la autoinmunidad, con ANA y antiDNA positivos, y ausencia de Ac anticardiolipina/A. Lúpico. Recuperación completa de la función renal y afectación pulmonar. En planta de hospitalización presenta síndrome confusional agudo con ideas delirantes sistematizadas, alteración del comportamiento y evolución a estupor catatónico. Se diagnóstico de LES y psicosis lúpica (LCR y RNM cráneo normales) se trata con bolos esteroides, y un bolo de ciclofosfamida y presenta una evolución muy favorable y se reducen esteroides de forma paulatina. En junio de 2006 toma 10 mg de prednisona, asintomática y valorada por Psiquiatra que descarta psicopatía de base.

En junio de 2007, presenta con exantema malar y púrpura trombocitopénica inmune severa, con 3.000 plaquetas, sin anemia ni datos de hemólisis, Coombs+, AntiDNA / antiSm +, complemento bajo. Rápida recuperación y normalización de las plaquetas con esteroides. Mantiene dosis bajas de corticoides (prednisona 5 mg).

En febrero de 2008, presenta Raynaud, exantema malar y artritis de manos con afectación de IFP y elevación de PCR (2,2 mg/dL). Aumenta ligero de dosis de prednisona 10 mg y asocia hidroxycloquina (HQ) control. Las plaquetas entonces son normales (320.000).

Noviembre de 2009, al presentarse proteinuria no nefrótica de 500 mg/día y hematuria se realiza biopsia renal con diagnóstico de nefritis lúpica IIIA. Se pautan dosis intermedias de esteroides (0,5 mg/Kg de peso). En julio de 2010, al persistir con alteración urinaria se solicita Micofenolato. En Julio de 2010, recupera citas tras faltar a las consultas, sin modificación del sedimento y función renal se solicita tratamiento compasivo con Micofenolato, no iniciado al presentar apendicitis aguda (se interviene sin complicaciones). Posteriormente se inicia micofenolato (septiembre de 2010) alcanzado remisión completa

En octubre (de 2011, ingresa por meningoencefalitis. Presenta fiebre alta y alteración del comportamiento, y alteraciones de LCR y RNM de cráneo.

- Análisis de LCR: glucosa 49, proteínas 350, leucocitos 145 (50% PMN), ADA 13. Gram, cultivo y PCR micobacteria negativos; PCR VHS /VVZ/CMV todos negativos. Al ingreso PCR elevada 9,5 mg/dL. Hemocultivos también negativos.

- RNM aumento de señal de los surcos en las secuencias FALIR acompañado de realce de los mismos tras la administración de contrastes hallazgos en el contexto de proceso infeccioso de base de meningitis. Se observa tres lesiones intraparenquimatosas situadas en el lóbulo frontal derecho de ellas una en la base del mismo y otro proximo al nivel fronto-parietal y un tercer foco en troncoencéfalo a nivel de mesencéfalo izquierdo, con señal hiperintensa en las secuencias T2, FLAIR y con realce de contraste compatible con focos de encefalitis.

Se inició tratamiento de amplio espectro, asociando aciclovir, tuberculostático y dexametasona. Se suspende Micofenolato. Excelente evolución clínica, no completa aciclovir por hallazgos de RNM, si completa antibiótico y de alta pendiente de cultivo lowstein sigue con antituberculosos. Alta a los 14 días de ingreso. En visita al mes, día 17 de noviembre, toma Prednisona 12,5 mg y HCQ. Se suspende tratamiento tuberculostático al recibir cultivo para micobacterias negativo.

**Enfermedad actual:** 2 de diciembre de 2011, acude por trastorno de la marcha en los últimos días, tras regresar de viaje por el Caribe. El día 30 de noviembre, todavía estando de viaje, presenta casi imposibilidad para caminar. Al ingreso marcha atáxica, dismetría de miembros superiores e hiporreflexia. Signo de Babinsky bilateral, la fuerza está conservada. El TC cráneo es normal. LCR normal, con células 1, proteínas 32, glucosa normal. Realiza RNM urgente de médula y cráneo: alteración de señal con hiperintensidad en secuencias T2, a nivel de la sustancia blanca periventricular y profunda de ambos hemisferios cerebrales, de forma extensa y simétrica, sin efecto de masa. Se observa igualmente afectación a nivel de tronco encefálico, especialmente en bulbo, así como de la médula en toda su extensión.

Se inicia tratamiento con bolos de esteroides por tres días consecutivos de 500 mg, inmunoglobulinas intravenosas y primer bolo de ciclofosfamida de 750 mg (el día 5 de diciembre).

Se recibe resultado de autoinmunidad con ANA > /180, antiDNA positivo, anticuerpos anticardiolipina y anticoagulante lúpico negativo. No presenta afectación renal en bioquímica ni en sedimento. PCR a JVC negativo.

En días sucesivos la paciente presenta de forma progresiva tetraparesia, con recuperación de reflejos. La debilidad es evidente y grado 3/5, empeora la dismetría, y dificultad para la deglución. Se inician controles de saturación arterial y ante la

progresión clínica inicia inicial el día 15 de diciembre plasmaféresis y Rituximab. Nueva RNM presenta progresión con extensas lesiones de sustancia blanca supratentorial y en tronco encefálico con distribución simétrica, en relación con encefalitis, de extensión similar a estudio previo, aunque con mayor restricción de la difusión en la vía piramidal.

Posteriormente evolución con tendencia a la mejoría, sin dificultad para la deglución, mejoría en la articulación de la palabra, persiste dismetría bilateral y tetraparesia con afectación 4/5 de miembros superiores y 3/5 en MMII ha completado tratamiento con Rituximab, se administró una segunda dosis de ciclofosfamida al mes y permanece en rehabilitación. Se procede al alta el día 11 de enero de 2012, estando en silla de ruedas. Su peso al alta es de 31 kg.

**Evolución:** Desde el alta evolución muy favorable, recuperando por completo fuerza y coordinación, al mes no precisa silla de ruedas, destacando sólo temblor fino de actitud y en la articulación de la palabra. Completa tres meses de ciclofosfamida y se mantiene posteriormente con micofenolato. En controles posteriores de RNM presentan una clara mejoría de las lesiones, prácticamente resolución de la afectación medular, e importante reducción de las lesiones descritas en la fosa posterior, persisten lesiones de la sustancia blanca periventricular y profunda de ambos hemisferios cerebrales.

Actualmente vida normal con recuperación física completa

**Diagnóstico definitivo:** Síndrome desmielinante agudo asociado a lupus eritematoso sistémico.

**Discusión:** Nuestra paciente debutó de forma atípica en forma de síndrome de choque tóxico. Ha presentado durante su evolución afectación neuropsiquiátrica, hematológica, articular y renal. La afectación neuropsiquiátrica ha sido en tres formas diferentes, como psicosis lúpica en 2006, meningoencefalitis aguda en octubre de 2011 y síndrome desmielinizante agudo en diciembre de 2011. Aunque las manifestaciones neuropsiquiátricas del lupus son relativamente comunes (variando entre el 14 y 80%), nuestra paciente presentó manifestaciones muy poco frecuentes<sup>1</sup>, y todas fueron graves, con afectación difusa y probable patogenia no trombótica<sup>2</sup>.

Uno de los principales inconvenientes para la comparación de casos clínicos, tratamiento y extrapolación de los resultados es la muy diversa denominación que han presenta los casos clínicos de lupus con afectación del SNC. En 1999 la ACR propuso una la definición de 19 síndromes de lupus neuropsiquiátrico basado en criterios clínicos, y como establecer la evaluación clínica<sup>3</sup>. Se han descrito dentro de la

afectación del SNC síndrome confusional, psicosis, ictus, neuropatía óptica, mielitis transversa y síndrome desmielinizante (este concepto se prefiere y se aconseja evitar la terminología de esclerosis lupoide).

Ante una presentación aguda de enfermedad desmielinizante del SNC, la distinción entre diferentes entidades clínicas no siempre es fácil <sup>4</sup>. Puede corresponder a un primer brote de esclerosis múltiple, encefalomielitis aguda diseminada (ADEM) o la variante de esclerosis múltiple aguda (variante Marburg). En los pacientes con lupus, hay que considerar que corresponda a fenómenos trombóticos asociados a la presencia de anticuerpos antifosfolípidicos <sup>5</sup>.

Entre los diferentes casos publicados de síndrome desmielinizante asociados al LES predominan casos de mielitis transversa, neuropatía óptica y síndrome de Devic, con presentación clínica diferente a nuestra paciente.

Es difícil además saber si la presentación del síndrome meníngeo con encefalitis corresponde a dos fases de un mismo proceso, o se trató de cuadro de origen infeccioso (sin microorganismo reconocido) y que pudo actuar como causa precipitante. Igualmente pudo actuar como causa desencadenante la suspensión reciente de micofenolato y la exposición solar.

#### BIBLIOGRAFÍA:

- Achour A, Mankai A, Thabet Y, Sakly W, Braham F, Kechrid C et al. Systemic lupus erythematosus in the elderly. *Rheumatol Int* 2012;32:1225-1229.
- Lazaro, D. Elderly-Onset Systemic Lupus Erythematosus. Prevalence, Clinical Course and Treatment. *Drugs Aging* 2007;24:701-715.
- Schneider F, Gruden J, Tazelaar H, Leslie K. Pleuropulmonary pathology in patients with rheumatic disease. *Arch Pathol Lab Med* 2012; 136: 1242-1252.
- Jain D, Halushka MK. Cardiac pathology of systemic lupus erythematosus. *J Clin Pathol* 2009;62:584-592.
- Cauduro SA, Moder KG, Tsang TSM, Seward JB. Clinical and echocardiographic characteristics of hemodynamically significant pericardial effusions inpatients with systemic lupus erythematosus. *Am J Cardiol* 2003;92:1370-1372.
- Swinkels B, Scheffer R, Tahapary G, Jarsma W, Plokker H, Mast E et al. Cardiac tamponade as the initial manifestation of systemic lupus erythematosus in a young female patient. *Netherlands Heart Journal* 2007;15:71.
- Fever of unknown origin (FUO) due to systemic lupus erythematosus (SLE) presenting as pericarditis. *Heart Lung* 2012 (pendiente de impresión).
- Levy P, Corey R, Berger P, Habib G, Bonnet J, Levy S et al. Etiologic Diagnosis of 204 Pericardial Effusions. *Medicine* 2003;82:385-391.
- Man BL, Mok CC. Serositis related to systemic lupus erythematosus: prevalence and outcome. *Lupus*. 2005;14:822-6.
- Guindo J; Rodriguez de la Serna A; Ramio J; de Miguel Diaz MA; Subirana MT; Perez Ayuso MJ et al. Recurrent pericarditis. Relief with colchicine. *Circulation* 1990;82:1117-20.

### INFARTOS ESPLÉNICOS MÚLTIPLES Y PANCITOPENIA EN UN HOMBRE DE 45 AÑOS COMO MANIFESTACIÓN INICIAL DE LUPUS ERITEMATOSO SISTÉMICO Y SÍNDROME ANTIFOSFOLÍPIDOS: UN CASO

Presentación: Christian Leyva-Prado, Francisco J. Carrasco-Sánchez, Reyes Alcoucer-Díaz, Tutor: Emilio Pujol-de la Llave. Servicio de Medicina Interna, Hospital Juan Ramón Jiménez, Huelva, España.

**Historia clínica:** Hombre de 45 años, madre fallecida por colangiocarcinoma, padre fallecido por pancreatitis aguda, hija con esclerosis tuberosa diagnosticada a los 4 años de edad, no hábitos tóxicos, no factores de riesgo cardiovascular, condromalacia rotuliana bilateral, proctitis ulcerosa diagnosticada en el año 2002 bajo esquema de tratamiento con mesalazina, intervenido de cirugía antirreflujo y control de esófago de Barret corto desde el 2004, pericarditis en el año 2005 de origen criptogénico, hernioplastia inguinal derecha en el año 2011.

Consulta por malestar general, dolor en epigastrio con irradiación a todo el abdomen de predominio en hipocondrio izquierdo, que le despierta por la noche y aumenta por la mañana, acompañándose de cefalea intensa que cede con analgésicos habituales pero que se intensifica tras paso del efecto de dichos medicamentos, cuadro que se ha manifestado desde hace un mes con progresivo aumento de los síntomas y asociándose astenia, adinamia, fiebre, sudoración nocturna, pérdida de peso e imposibilidad para la vida profesional y cotidiana.

Paciente ansioso, afebril, palidez mucocutánea, áreas de micosis en región inframamaria e inguinal izquierda, sin adenopatías palpables, auscultación cardiopulmonar sin alteraciones, abdomen blando, depresible, doloroso a la palpación a nivel de hipocondrio izquierdo con irradiación a espalda, hígado normal, esplenomegalia sin signos de peritonismo, miembros inferiores dolorosos a la movilidad activa, pulsos periféricos presentes.

En análisis inicialmente efectuado destacó una hemoglobina 10.5 g/dl (Hb), hematocrito de 22% (Hto), 2100 leucocitos, segmentados 56.6%, 85 000 plaquetas, que en comparación con estudio preanestésico realizado hace un año se apreciaba depleción de dos series sanguíneas, creatinina 1.12 mg/dL, urea 30 mg/dL, transaminasa glutamicopirúvica (GPT) 35 U/L, transaminasa glutámico-oxalacética (GOT) 25 U/L, gamma glutamil transpeptidasa (GGT) 32

U/L, bilirrubina total 0.44 mg/dl (BT), lactato deshidrogenasa (LDH) 456 U/L, creatín fosfoquinasa (CK) 31 U/L, velocidad de sedimentación globular (VSG) 43 mm/hora, proteína C reactiva (PCR) 3.9 mg/dl, amilasa, lipasa e iones séricos en parámetros normales, análisis de orina normal.

En pruebas de imagen se aprecia una radiografía de tórax sin hallazgos significativos, ecografía abdominal con descripción de hígado con morfología y ecogenicidad normal, esplenomegalia de 19.6 cm, con alteración parchada de su arquitectura parenquimatosa, identificando múltiples áreas hipocóicas/hipodensas compatibles con infartos esplénicos. TAC de cráneo debido a la intensa cefalea y moderada rigidez de nuca la cual describe espacio extra axial sin efecto de masa ni desviación de línea media en relación a quiste aracnoideo de región parasagital frontal derecho ya conocido años atrás.

En relación a la clínica referida por paciente y hallazgos ecográficos se realiza TAC de cuello y tórax con los siguientes hallazgos: pequeñas adenopatías de 6 mm en triángulo cervical posterior supra e infra hioideo, en tórax se identifican adenopatías de 7-9 mm entre troncos supraaórticos regiones infrahiliares bilaterales adyacentes a esófago distal, cámara cardiaca y espacio mediastínico sin anomalías.

Se solicita estudio de autoinmunidad con resultados: Ac. Antinucleares a título 1/160 patrón moteado, anti DNA-nativo <1/10, Ac anti cardiolipina IgG <12 UGPL/mL, Ac anti cardiolipina IgM >100 UMPL/mL, anticoagulante lúpico 1.57 (ratio <1.20) positivo, ENA Anti SSA-Ro positivo, antígeno HLA B27 negativo, p-ANCA, c-ANCA a títulos normales, factor reumatoide (FR) 7 U/L, IgA 133 mg/dL, IgG 626 mg/dL, IgM 30 mg/dL, complemento C3 101.8 mg/dL, complemento C4 2.5 mg/dL, proteinograma alfa 1 7.6%, perfil viral VHA, VHB, VHD, VHC, VIH negativos, Ac. virus Epstein Barr IgG positivo, Ac CMV IgG positivo, así como hemocultivos realizados en los picos febriles presentados en urgencias.

En cuanto a la evolución clínica el paciente presenta mayor cansancio, dolor abdominal, sudoración fría, palidez de tegumentos de mayor duración y repercusión en el estado general, por lo cual se solicita nuevo estudio analítico Hb 8.8 g/dl, Hto 25.5%, VCM 92fl, 1700 leucocitos, 0.845 neutrofilos totales y 75 000 plaquetas, instaurando aumento de medicación analgésica, aislamiento de paciente presentando remisión de manifestaciones agudas, la valoración por el servicio de Hematología en base a hallazgos clínicos, analíticos e información proporcionada por imágenes radiológicas se realiza citometría de flujo con CD2/CD3/CD4/CD5/CD7/CD8/CD19+ positivo, aspirado de médula ósea con toma de biopsia que se informa como normocelular de buena representación y maduración de las tres series no signos de mielofibrosis o neoplasia, cariotipo de médula ósea sin



presencia de inestabilidad cromosómica, biología molecular de sangre periférica sin alteración, test de COOMBS directo con Anti IgG+C3d positivo, COOMBS directo anti IgG positivo, COOMBS indirecto positivo, haptoglobina descendida ante dichos resultados con sospecha de enfermedad sistémica autoinmune se decide el inicio de prednisona 60 mgs al día, previa consulta y corroboración de estudios microbiológicos negativos, así como la introducción de enoxaparina sódica de 40 mg subcutánea cada 12 horas, acenocumarol a pauta de 17.50 mg/semana.

A los cinco días de tratamiento con este esquema se apreció una disminución del cansancio, aumento de actividad dinámica no sensación febril, desaparición de la sudoración fría nocturna así como del dolor abdominal, elevación de cifras de las tres series sanguíneas confirmándose con analítica control Hb 10.2 g/dl, Hto 31.5%, VCM 94.6 fl, 3100 leucocitos, 64% segmentados, 125 000 plaquetas, international normalized ratio (INR) 2.0 (test/márgenes INR 2-3).

El paciente ha sido diagnosticado de (LES) y (SAF) con terapia de prednisona 60 mg al día, acenocumarol 17.50 mg/semana; seguimiento en consulta externa por el servicio de Medicina Interna, sección de enfermedades autoinmunes y sistémicas con buena evolución analítica y clínica, con adecuada adherencia al tratamiento, reintegrándose a la vida cotidiana y profesional habitual.

### PACIENTE CON LUPUS ERITEMATOSO SISTÉMICO CON DOLOR TORÁCICO Y DISNEA

Presentación: Isabel Porras Antrás. R2  
Medicina Interna

Tutor: Francisco José García Hernández. Hospital Universitario Virgen del Rocío. Sevilla

**Historia clínica:** Paciente de 27 años diagnosticada de lupus eritematoso sistémico (LES) a los 22 (fiebre, artritis, aftas orales, lesiones cutáneas características, serositis y positividad de anticuerpos antinucleares, antiDNA nativo y anticardiolipina), que seguimos en nuestra Unidad de Colagenosis e HTP desde 1993.

En enero de 1996 comenzó a quejarse de dolor centrotorácico con los movimientos respiratorios; en la radiografía de tórax se apreciaron signos sugerentes de hipertensión pulmonar pero en estudio ecocardiográfico se descartó, diagnosticándose de pleuropericarditis e iniciando tratamiento con antiinflamatorios y esteroides, con evolución favorable.

Un año después, tras 4 años de evolución de su enfermedad, ingresó por episodio de dolor centrotorácico opresivo nocturno con disnea súbita asociada. Valorada en su hospital de origen, se sospechó trom-

boembolia pulmonar y se derivó a nuestra Unidad. Estaba disneica en reposo. En la exploración se objetivó taquicardia rítmica y signos de insuficiencia cardíaca.

#### Pruebas complementarias: -

Analítica: anodina.

- ECG: RS a 100 lpm y patrón de crecimiento del VD.

- Rx de tórax: signos sugestivos de hipertensión pulmonar (HP): cono de la AP prominente y rama derecha >20 mm a nivel hilar, ya presentes dos años antes (Figura 1).

- Ecocardiograma transtorácico: se comprobó ausencia de cardiopatía izquierda y de shunt intracardiaco, dilatación de cavidades derechas, desplazamiento sistólico del tabique interventricular hacia ventrículo izquierdo y regurgitación tricuspídea con presión arterial pulmonar sistólica (PAPs) estimada de 80 mmHg (Figuras 2 y 3).

- Cateterismo cardíaco derecho (CCD) con el siguiente resultado (Tabla 1):

- Biopsia pulmonar: arteriopatía plexogénica, sin actividad inflamatoria acompañante (Figura 3).

#### Diagnóstico diferencial:

- Enfermedad coronaria: No FRCV, no cambios eléctricos característicos ni movilización enzimática.

- Tromboembolismo pulmonar (TEP): probabilidad intermedia (5 pts en escala Ginebra), estado protrombótico (Ac anticardiolipina +),... De hecho, se remite a HUVR por sospecha de TEP, pero se descarta tras Doppler MMII, flebografía MMII, gammagrafía pulmonar y arteriografía pulmonar negativas.

- Disección aórtica: No HTA, no asimetría de pulsos/TA,...

- Pericarditis/miopericarditis: enfermedad autoinmune y antecedentes

- Neumonía/ neumonitis lúpica/pleuritis/ derrame pleural/ neumopatía intersticial/ HTP/neumotórax: Se descartó mediante espirometría y TC de tórax la existencia de patología respiratoria subyacente.

- Origen gastroesofágico: no dispepsia, no vómitos,...

- Origen musculoesquelético: no perfil mecánico, no traumatismo ni ejercicio intenso.

**Diagnóstico definitivo:** Se estableció el diagnóstico de hipertensión arterial pulmonar (HAP).

**Tratamiento y evolución:** Durante el proceso diagnóstico se inició tratamiento anticoagulante y con alprostadil iv, sustituido posteriormente por calcioantagonistas por mala tolerancia (en aquellas fechas, el tratamiento de la HAP estaba aún sin estandarizar), pero resultaron ineficaces. Ante la mala respuesta y tras test de vasorreactividad, se instauró tratamiento con epoprostenol intravenoso (dosis máxima de 10 ng/kg/min) y se solicitó valoración en Unidad de Trasplante Pulmonar de referencia. Sin embargo, tuvo magnífica tolerancia al tratamiento con una respuesta espectacular tanto clínica (desaparición de los síntomas y tolerancia al ejercicio, con paso de clase funcional inicial IV a I) como ecocardiográfica, quedando la paciente asintomática y con normalización progresiva de la PAPs (30-35 mmHg en junio de 1999) (Figura 4).

Los test del paseo realizado durante este seguimiento pasaron de no poder deambular por disnea a más de 600 metros de forma mantenida. En diciembre de

Figura 1

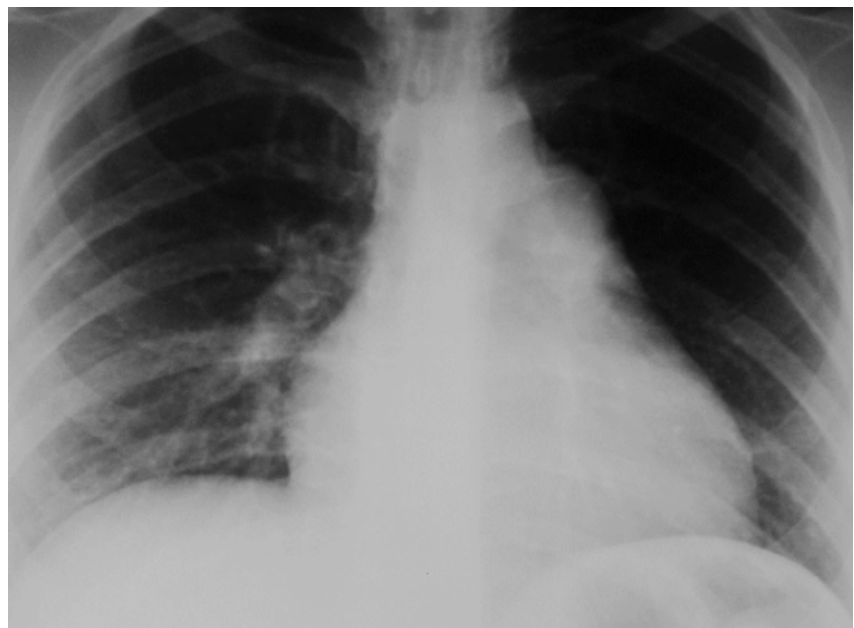

Figura 2

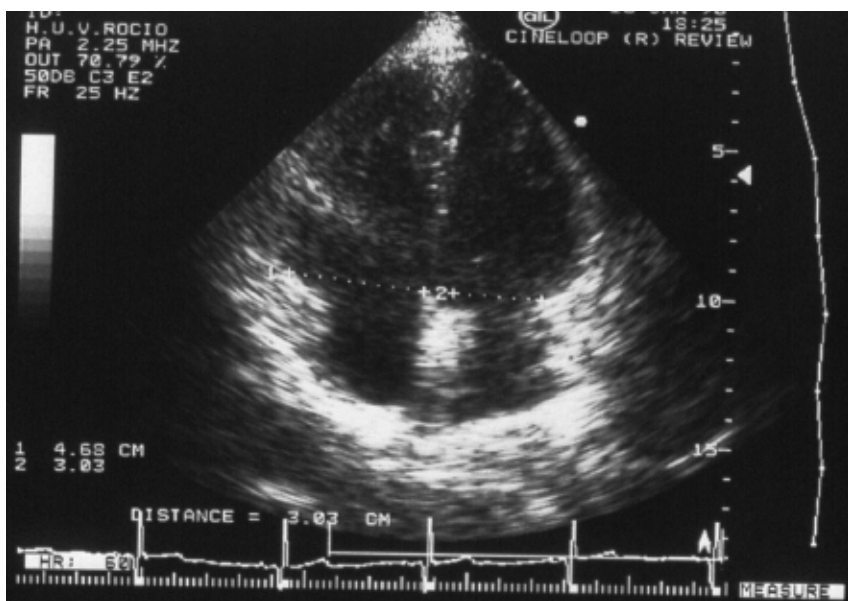


Figura 3

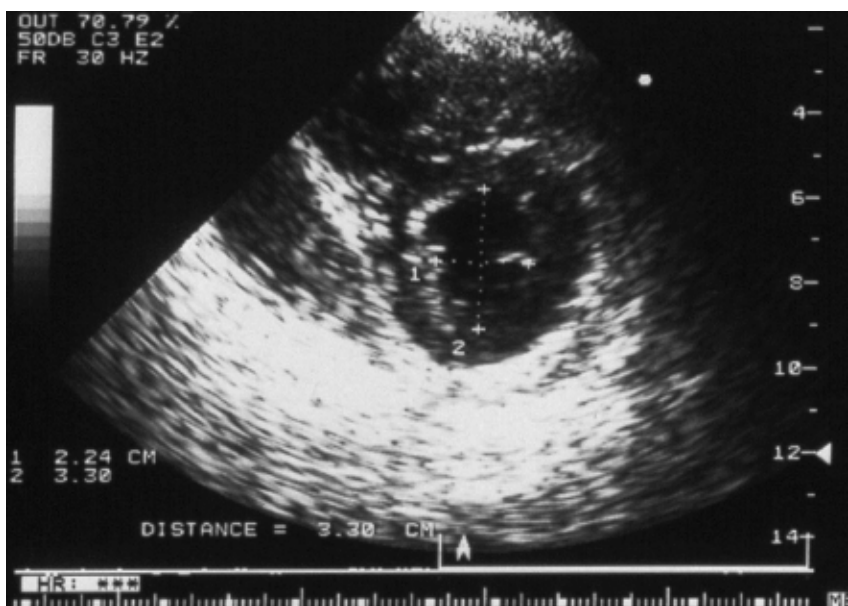


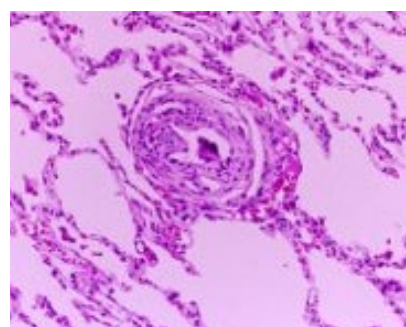
Tabla 1

PAPs (mmHg)	PAPd (mmHg)	PAPm (mmHg)	PAPe (mmHg)	PAD (mmHg)	RVP (dinas x sg-1 x cm-5)	GC (l/min)	IC (l/min/m2)
61	34	46	7	3	342	6.7	3.71

Tabla 2

CCD	PAPm (mmHg)	RVP (dinas x sg-1 x cm-5)	GC (l/min)
CCD 1º (feb. 98)	46	342	6.7
CCD 2º (dic. 99)	25	206	7.6

Figura 4



1999 (pasados 22 meses del inicio de epoprostenol) se repitió el CCD y se comprobó un importante descenso de la PAPm (de 46 a 25 mmHg) y de la RVP (de 342 a 206 dinas), así como un aumento del GC (de 6.7 a 7.6 l/min) que, no obstante, volvían a ascender al interrumpir la perfusión (Tabla 2).

Desde entonces y hasta el día de hoy, la paciente se ha mantenido en clase funcional I. En 2002, ante la normalidad persistente del valor de PAPs por ecocardiograma, se sustituyó epoprostenol iv por treprostínil subcutáneo, con buena tolerancia. En 2005 se sustituyó treprostínil por bosentan, y en mayo de 2012 se sustituyó bosentan por sildenafil (Figura 5).

**Comentarios:** La HP es una entidad clínica producida por diferentes enfermedades, que se define como la elevación de la presión media en arteria pulmonar en reposo por encima de 25 mmHg y la PCR por debajo de 15 mmHg. Dentro de la clasificación actual (Dana Point), la HAP asociada a las enfermedades del tejido conectivo (ETC) se ubica en el grupo I. Afecta aproximadamente a un 3-13% de pacientes con ETC, sobre todo con esclerodermia. En el LES, la HAP es una complicación rara (0,5-14% según las series y la metodología empleada, 2% en nuestra experiencia).

La HTAP es una de las principales causas de muerte en estos enfermos, con peor respuesta terapéutica y pronóstico. Sin embargo, en los últimos 20 años, existe una tendencia a mejorar el pronóstico de estos pacientes por dos motivos:

1) La posibilidad de realizar valoraciones periódicas, que permiten el diagnóstico en estadios asintomáticos de la enfermedad, por pertenecer a grupos de riesgo conocido; 2) La eficacia demostrada de los distintos agentes vasodilatadores empleados en la hipertensión arterial idiopática, también en estos enfermos, con la ventaja de poder utilizarlos en fases precoces de la enfermedad.

Se presenta un caso paradigmático de HAP asociada a LES. A pesar de que la HAP asociada a ETC tiene peor supervivencia que la idiopática, la paciente que se presenta ha tenido un curso clínico atípico, con una supervivencia prolongada a pesar de partir de una clase funcional basal IV

Figura 5

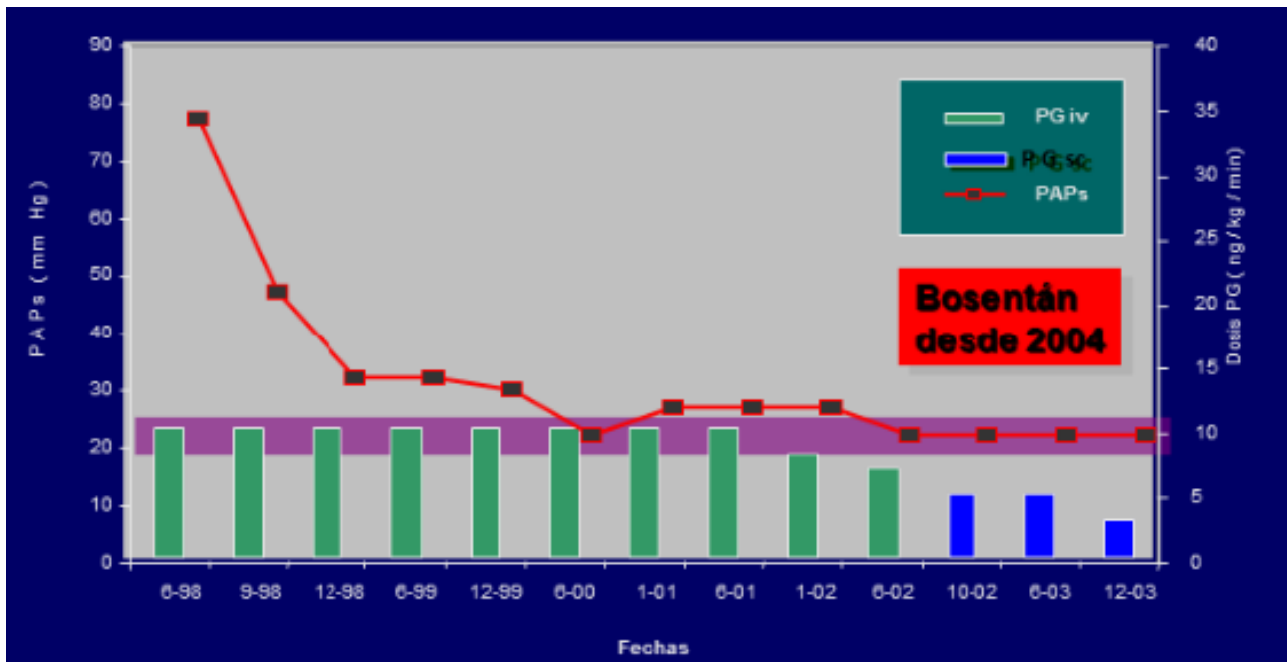
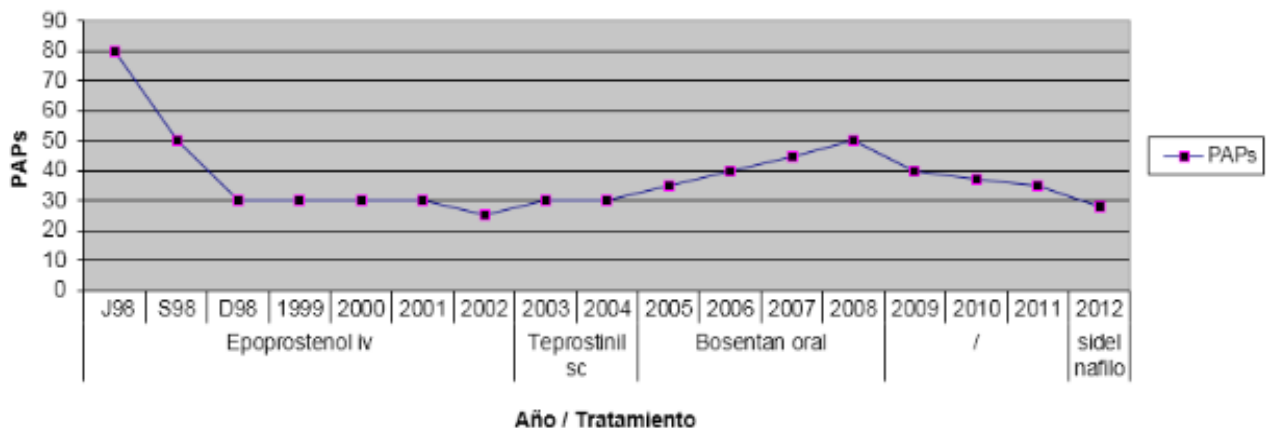


Figura 6



y pertenecer a un grupo clínico con pronóstico especialmente malo. La magnífica respuesta al tratamiento permitió pasar de forma secuencial a otras modalidades de tratamiento más sencillas que la infusión intravenosa continua de epoprostenol, conforme aquéllas se iban desarrollando (primero paso a medicación subcutánea y luego oral). Es importante resaltar, contra lo que opinan algunos autores, que no existían datos de actividad inflamatoria relacionada con el LES en la biopsia pulmonar, y por tanto no había lugar para el tratamiento inmunosupresor (IS) como parte del tratamiento de la HTP. Nuestra actitud, por el momento, es tratar a los pacientes con ETC-HAP cuando esté indicado, con tratamiento vasodilatador y asociar o no tratamiento IS según la existencia o no de actividad de la enfermedad de base.

#### BIBLIOGRAFÍA:

1. Achour A, Mankai A, Thabet Y, Sakly W, Braham F, Kechrid C et al. Systemic lupus erythematosus in the elderly. *Rheumatol Int* 2012;32:1225-1229.
2. Lazaro, D. Elderly-Onset Systemic Lupus Erythematosus. Prevalence, Clinical Course and Treatment. *Drugs Aging* 2007;24:701-715.
3. Schneider F, Gruden J, Tazelaar H, Leslie K. Pleuropulmonary pathology in patients with rheumatic disease. *Arch Pathol Lab Med* 2012; 136: 1242-1252.
4. Jain D, Halushka MK. Cardiac pathology of systemic lupus erythematosus. *J Clin Pathol* 2009;62:584-592.
5. Cauduro SA, Moder KG, Tsang TSM, Seward JB. Clinical and echocardiographic characteristics of hemodynamically significant pericardial effusions inpatients with systemic lupus erythematosus. *Am J Cardiol* 2003;92:1370-1372.
6. Swinkels B, Scheffer R, Tahapary G, Jaarsma W, Plokker H, Mast E et al. Cardiac tamponade as the initial manifestation of systemic lupus erythematosus in a young female patient. *Netherlands Heart Journal* 2007;15:71.
7. Fever of unknown origin (FUO) due to systemic lupus erythematosus (SLE) presenting as pericarditis. *Heart Lung* 2012 (pendiente de impresión).
8. Levy P, Corey R, Berger P, Habib G, Bonnet J, Levy S et al. Etiologic Diagnosis of 204 Pericardial Effusions. *Medicine* 2003;82:385-391.
9. Man BL, Mok CC. Serositis related to systemic lupus erythematosus: prevalence and outcome. *Lupus*. 2005;14:822-6.
10. Guindo J; Rodriguez de la Serna A; Ramio J; de Miguel Diaz MA; Subirana MT; Perez Ayuso MJ et al. Recurrent pericarditis. Relief with colchicine. *Circulation* 1990;82:1117-20.

## Próximos eventos:



### Seminario Dermatología y Autoinmunidad

Huelva, 25 de octubre de 2013.

### VII curso de actualización en Enfermedades Autoinmunes para residentes

Málaga, octubre de 2013.

### VII Congreso de la AADEA

Almería, 14 y 15 de febrero de 2014.

## Con la colaboración de:



Asociación Andaluza de Enfermedades Autoinmunes